

S2k-Leitlinie Basalzellkarzinom der Haut

(Aktualisierung 2023)

Berenice M. Lang¹, Panagiotis Balermpas², Andrea Bauer³, Andreas Blum⁴, Thomas Dirschka^{5,6}, Markus Follmann⁷, Jorge Frank⁸, Bernhard Frerich⁹, Klaus Fritz¹⁰, Axel Hauschild¹¹, Ludwig M. Heindl¹², Hans-Peter Howaldt¹³, Stephan Ihrler¹⁴, Vinodh Kakkassery¹⁵, Bernhard Klumpp^{16,17}, Albrecht Krause-Bergmann¹⁸, Christoph Löser¹⁹, Markus Meissner²⁰, Michael M. Sachse²¹, Max Schlaak²², Michael P. Schön⁸, Lutz Tischendorf²³, Michael Tronnier²⁴, Dirk Vordermark²⁵, Julia Welzel²⁶, Michael Weichenthal¹¹, Susanne Wiegand²⁷, Roland Kaufmann²⁸, Stephan Grabbe¹

¹ Hautklinik und Poliklinik, Universitätsmedizin Mainz

² Klinik für Radio-Onkologie, Universitätsspital Zürich, Schweiz

³ Klinik und Poliklinik für Dermatologie, Universitätsklinikum Carl Gustav Carus, Technische Universität Dresden

⁴ Hautarzt- und Lehrpraxis, Konstanz

⁵ CentroDerm, Wuppertal

⁶ Fakultät für Gesundheit, Universität Witten-Herdecke

⁷ Deutsche Krebsgesellschaft, Berlin

⁸ Klinik für Dermatologie, Venerologie und Allergologie, Universitätsmedizin Göttingen

⁹ Klinik und Poliklinik für Mund-, Kiefer- und plastische Gesichtschirurgie, Universitätsmedizin Rostock

¹⁰ Hautärzte und Laserzentrum, Landau (Pfalz)

¹¹ Klinik für Dermatologie, Venerologie und Allergologie, Universitätsklinikum Schleswig-Holstein, Campus Kiel

¹² Zentrum für Augenheilkunde, Universitätsklinikum Köln

¹³ Klinik und Poliklinik für Mund-, Kiefer- und Gesichtschirurgie, Universitätsklinikum Gießen

¹⁴ Labor für Dermatohistologie und Oralpathologie, München

¹⁵ Klinik für Augenheilkunde, Klinikum Chemnitz

¹⁶ Abteilung für Diagnostische und Interventionelle Radiologie, Universitätsklinikum Tübingen

¹⁷ Radiologie, Rems-Murr-Klinikum Winnenden

¹⁸ Plastische und ästhetische Chirurgie, Klinikum Gütersloh

¹⁹ Hautklinik, Hauttumorzentrum, Klinikum Ludwigshafen

²⁰ Dermatologie Wiesbaden, Wiesbaden

²¹ Klinik für Dermatologie, Allergologie und Phlebologie, Klinikum Bremerhaven

²² Charité-Universitätsmedizin Berlin, corporate member of Freie Universität Berlin and Humboldt-Universität zu Berlin, Klinik für Dermatologie, Venerologie und Allergologie, Berlin

²³ Praxis für Mund-, Kiefer- und Gesichtschirurgie, Halle

²⁴ Klinik für Dermatologie, Venerologie und Allergologie, Helios Klinikum Hildesheim

²⁵ Universitätsklinik und Poliklinik für Strahlentherapie, Martin-Luther-Universität Halle-Wittenberg

²⁶ Klinik für Dermatologie und Allergologie, Universitätsklinikum Augsburg

²⁷ Klinik und Poliklinik für Hals-, Nasen-, Ohrenheilkunde, Universitätsklinikum Leipzig

²⁸ Klinik für Dermatologie, Venerologie und Allergologie, Universitätsklinikum Frankfurt

Diese Leitlinie entstand unter Federführung der Deutschen Krebsgesellschaft e.V. (DKG), der Deutschen Dermatologischen Gesellschaft (DDG) sowie der Arbeitsgemeinschaft Dermatologische Onkologie (ADO).

ADO Projektleitung Leitlinien: Prof. Dr. Stephan Grabbe, Mainz

Koordinator: Prof. Dr. Stephan Grabbe, Hautklinik der Universitätsmedizin Mainz, Langenbeckstraße 1, 55131 Mainz, Tel: 06131/17-4412 Fax: 06131/17-6629 E-Mail: stephan.grabbe@unimedizin-mainz.de

Beteiligte Fachgesellschaften:

- Deutsche Dermatologische Gesellschaft (DDG)
- Deutsche Gesellschaft der Plastischen, Rekonstruktiven und Ästhetischen Chirurgen (DGPRÄC),
- Deutsche Gesellschaft für Chirurgie e.V. (DGCH);
- Deutsche Gesellschaft für Hals-Nasen-Ohren-Heilkunde, Kopf- und Hals-Chirurgie e.V.; (DGHNO)
- Deutsche Gesellschaft für Mund-, Kiefer- und Gesichtschirurgie (DGMKG);
- Deutsche Gesellschaft für Pathologie (DGP) / Berufsverband der Pathologen
- Deutsche Gesellschaft für Radioonkologie e.V. (DEGRO)
- Deutsche Krebsgesellschaft (DKG), vertreten durch die Arbeitsgemeinschaft
 - Dermatologische Onkologie (ADO) (federführend)
- Deutsche Röntgengesellschaft e.V. (DRG)
- Deutsche Ophthalmologische Gesellschaft (DOG)
- Berufsverband der Deutschen Dermatologen (BVDD)
- Deutsche Gesellschaft für Dermatochirurgie (DGDC)
- Arbeitsgemeinschaft Dermatologische Histologie (ADH)
- Arbeitsgemeinschaft Hals-Nasen-Ohren-Heilkunde, Mund-Kiefer-Gesichtschirurgische Onkologie (AHMO)
- AG Physikalische Diagnostik in der Dermatologie (ApDD)
- Arbeitsgemeinschaft Radiologische Onkologie (ARO)
- Berufsverband der Augenärzte (BVA)
- Arbeitsgemeinschaft onkologische Pathologie
- Arbeitsgemeinschaft Tumorklassifikation in der Onkologie
- Arbeitsgemeinschaft Berufsdermatologie (ABD)
- Hautkrebsnetzwerk e.V.

Inhaltsverzeichnis

Präambel

Abkürzungsverzeichnis

1. Epidemiologie, Klinik, Genetik

2. Genodermatosen mit vermehrter Inzidenz für Basalzellkarzinome

2.1 Basalzellkarzinomsyndrom

2.2 Bazex-Dupré-Christol-Syndrom

2.3 Rombo-Syndrom

3. Diagnostik

3.1 Klinische Diagnose

3.2 Nicht-invasive diagnostische Verfahren

3.3 Schnittbildgebung

4. Histologie

5. Risikostratifizierung

6. Chirurgische Therapie

6.1 Konventionelle Chirurgie des BZK

6.2 Mikroskopisch-kontrollierte Chirurgie des BZK

6.3 Flachexzision ("Shave")

6.4 Chirurgische Therapie von BZK der Augenlider

6.5 Operatives Vorgehen bei lokal-fortgeschrittenen Tumoren (lfBZK)

7. Strahlentherapie

8. Topische Therapie

8.1 Externa

8.2 Photodynamische Therapie

8.3 Kryochirurgie

8.4 Laser

9. Systemtherapie

9.1 Hedgehog-Inhibitoren

9.2 Immun-Checkpoint-Inhibitoren

9.3 Elektrochemotherapie

10. Therapie älterer Menschen

11. Prävention

11.1 Nicotinamid

11.2 Retinoide

11.3 COX2-Hemmer

12. Nachsorge

Präambel

Die Präambel des Updates der S2k-Leitlinie Basalzellkarzinom soll dazu dienen, Begrifflichkeiten hinsichtlich der Erkrankung zu definieren. Mit diesem Update wurde die Literatur der letzten 5 Jahre systematisch erfasst und in die bestehenden Kapitel eingearbeitet.

Der historische Begriff „Basaliom“ ist im deutschen ärztlichen Sprachgebrauch noch immer weit verbreitet, wird jedoch im vorliegenden Text nicht mehr verwendet. Stattdessen wird der pathologisch zutreffende Begriff „**Basalzellkarzinom**“ verwendet. Hierdurch soll zum einen die potentielle Aggressivität des Tumors unterstrichen werden und zum anderen eine Anpassung an den internationalen Sprachgebrauch erfolgen.

Statt „knotiges“ oder „solides“ Basalzellkarzinom wird der Begriff „**nodulär**“ verwendet. Das „Rumpfhautbasaliom“ wird als „**superfizielles Basalzellkarzinom**“ bezeichnet, da es nicht – wie der Begriff suggeriert – nur an der Rumpfhaut, sondern auch an anderen Stellen des Körpers insbesondere den Extremitäten entstehen kann.

Unter „**lokal-fortgeschrittenen**“ **Basalzellkarzinomen** versteht man eine Untergruppe von Tumoren, die aufgrund ihrer Ausdehnung und insbesondere ihres destruierenden Tiefenwachstums eines interdisziplinären Therapiekonzepts bedürfen. Hierbei handelt es sich um Tumore, bei denen nach klinischer Diagnosestellung, erfolgter Primäroperation zur Diagnosesicherung oder ggf. erfolgloser Nachresektion und nach Einholung organ- bzw. fachspezifischer, insbesondere chirurgischer Expertise (interdisziplinäres Tumorboard) eine R0-Resektion nicht sicher erzielt werden kann, z.B. weil vital oder funktionell wichtige Strukturen betroffen sind.

Aufgrund der Verwechslungsgefahr mit dem Goltz-Gorlin-Syndrom (Fokale dermale Hypoplasie) wird in dieser Leitlinie der Begriff „**Basalzellkarzinomsyndrom**“ statt des historischen Begriffs „Gorlin-Goltz-Syndrom“ oder dem Basalzellnävuussyndrom verwendet.

Vor allem in der englischsprachigen Literatur findet teilweise der Begriff Keratinozytenkrebserkrankung (KC, entspr. Keratinocyte Cancer) anstelle des bisher

üblichen NMSC (Non-melanoma skin cancer / Nicht-Melanom Hautkrebserkrankungen) Anwendung. Da die Verwendung aktuell noch uneinheitlich ist, wird in dieser Leitlinie der bisher geläufige Begriff NMSC verwendet.

Ferner sei darauf hingewiesen, dass die Autoren dieser Leitlinie den Patientenwunsch, eine Operation nicht durchzuführen, nach Aufklärung und im Rahmen einer informierten Entscheidungsfindung unter dem Begriff "Kontraindikation gegen eine Operation" subsumieren.

Die Konsensstärke wurde in dieser Leitlinie nach folgender prozentualen Zustimmung festgelegt:

Starker Konsens	> 95 % der Stimmberechtigten
Konsens	> 75 – 95 % der Stimmberechtigten
Mehrheitliche Zustimmung	> 50 – 75 % der Stimmberechtigten

Aussagen, für die weniger als 50 % Konsensstärke erzielt werden konnte, wurden nicht in die Leitlinie aufgenommen oder überarbeitet.

Dieses Update der Leitlinie wurde im modifizierten Delphi-Verfahren erstellt.

Abkürzungsverzeichnis:

BZK	Basalzellkarzinom
nBZK	noduläres Basalzellkarzinom
sBZK	superfizielles Basalzellkarzinom
lfBZK	lokal-fortgeschrittenes Basalzellkarzinom
mBZK	metastasiertes Basalzellkarzinom
CT	Computertomographie
MRT	Magnetresonanztomographie
NMSC	Nicht-Melanom Hautkrebserkrankungen
PDT	Photodynamische Therapie
HHI	Hedgehog-Inhibitor
ECT	Elektrochemotherapie

1. Epidemiologie, Klinik, Genetik

Statements

Das Basalzellkarzinom der Haut ist der häufigste maligne Tumor des Menschen in Mitteleuropa. Die klinische Bedeutung des Tumors besteht in seinem lokal infiltrierenden und destruierenden Wachstum, während eine Metastasierung sehr selten beobachtet wird.

In Deutschland beträgt die Inzidenz mindestens 200 Neuerkrankungen pro 100.000 Einwohner und Jahr.

Basalzellkarzinome entstehen *de novo*.

Risikofaktoren stellen die UV-Belastung wie auch eine genetische Disposition (Hauttyp, Geschlecht, Syndrome) dar.

Es können beim selben Patienten im Laufe von Jahren bis Jahrzehnten multiple Primärtumoren auftreten.

(starker Konsens)

Das BZK ist der häufigste maligne Tumor des Menschen in Mitteleuropa [1]. Es handelt sich um eine lokal destruierende epitheliale Neoplasie mit basaloider Differenzierung, die aus Stammzellen im Bereich der Haarfollikel und interfollikulärer Epidermis entsteht [2]. Klinisch stellen sich hautfarbene oder rote bis rot-bräunliche Knötchen, Plaques (etwa bei sBZK) oder Ulzera dar – je nach Voranschreiten der Läsion und Lokalisation. Das klassische nBZK fällt durch eine Randbetonung der Läsionen in Form eines glänzenden perlschnurartigen Saums auf, der von Teleangiektasien durchzogen wird und zentral ulzerieren kann. Das klinische Erscheinungsbild ist variabel, folgende Erscheinungsformen werden beobachtet: Noduläres BZK, superfizielles BZK, sklerodermiformes BZK, pigmentiertes BZK, ulzeriertes BZK (Ulcus rodens), destruierendes BZK (Ulcus terebrans, historischer Begriff). Die ulzero-nodulären Formen machen 60-80 % der Tumoren aus [3].

Die Inzidenz ist seit Jahren stetig steigend und beträgt in Deutschland laut Statistik aktuell etwa 200 pro 100.000 Einwohner und Jahr [4,5,6]. Wahrscheinlich ist die tatsächliche Zahl deutlich höher, da in den meisten Krebsregistern nur das

Erstauftreten eines BZK registriert wird und multiple Tumoren nicht abgebildet werden. Für die kommenden Dekaden wird die Inzidenz als weiter steigend vorausgesagt [7]. Die Lebenszeitprävalenz wurde für die Bevölkerung zentral- und nordeuropäischer Ethnien auf über 10 % geschätzt [8]. Das mittlere Erkrankungsalter in Deutschland liegt derzeit laut Daten der Krebsregister bei 73 (Männer) beziehungsweise 71 (Frauen) Jahren. Beide Geschlechter sind betroffen, wobei Männer etwas häufiger erkranken [4]. Das BZK wächst vor allem lokal infiltrierend und destruierend, eine Metastasierung erfolgt sehr selten (geschätzte Inzidenz 0,0028–0,55 %) [9]. BZK machen mehr als 80 % aller epithelialen Hauttumoren aus und treten am häufigsten an Kopf und Hals auf, gefolgt von Rumpf und Extremitäten [6,10,11]. BZK können nur an Hautarealen mit Ausbildung von Haarfollikeln entstehen; daraus folgt, dass eine primäre Manifestation an den Schleimhäuten oder an Handflächen und Fußsohlen nicht möglich ist.

Die Aktivierung des Sonic Hedgehog (SHH) Signalwegs spielt eine zentrale Rolle in der Entstehung von BZK. Durch eine Mutation im Inhibitor Patched (PTCH) des SHH kommt es zu unkontrollierter Aktivierung von Smoothed (SMO), was zur Apoptoseresistenz von Keratinozyten führt. 10 % der sporadischen BZK zeigen eine aktivierende Mutation in SMO, während 90 % eine inaktivierende PTCH Mutation zu Grunde liegt. Letztere ist auch für BZK bei Syndromen wie Basalzellkarzinomsyndrom und Xeroderma pigmentosum verantwortlich [9]. Darüber hinaus sind (UV-ausgelöste) Punktmutationen in p53 an der Entstehung von BZK beteiligt [12]. In einer Untersuchung aus dem Jahr 2016 wurde jedoch auch die Vielfalt genetischer Mutationen in BZK gezeigt. So zeigten zwar 85 % der untersuchten BZK (n = 293) Mutationen im SHH Signalweg (PTCH1 (73 %), SMO (20 %), SUFU (8 %)) und 61 % im TP53, jedoch wurden in 85 % der BZK auch weitere Mutationen in anderen Krebs-assoziierten Genen gefunden (MYCN (30 %), PPP6C (15 %), STK19 (10 %), LATS1 (8 %), ERBB2 (4 %), PIK3CA (2 %), NRAS/KRAS/HRAS (2 %), PTPN14 (23 %), RB1 (8 %), FBXW7 (5 %)). Der Stellenwert dieser Mutationen muss weiter untersucht werden und könnte für die Therapie von lfBZK oder mBZK in Zukunft eine Rolle spielen [13].

Als Risikofaktor für die Entstehung von BZK gilt in erster Linie die intensive UV-Belastung, und zwar neben der chronischen Exposition insbesondere intermittierende hohe Expositionsspitzen (Sonnenbrand, insbesondere in der

Kindheit) [14,15,16,17]. Daraus folgend geht eine hohe Gefahr von der Nutzung von Solarien aus [18]. Patienten mit sehr hoher beruflicher UV-Exposition haben ein deutlich erhöhtes Risiko für die Entwicklung von BZK (OR 1,43; 95 % CI 1,23 - 1,66) im Vergleich zur Allgemeinbevölkerung [19,20]. Der Zusammenhang ist jedoch – verglichen mit Plattenepithelkarzinomen – insgesamt weniger stark und konsistent [20,21]. Derzeit liegen für BZK als Folge von beruflicher solarer UV-Exposition die rechtlichen Voraussetzungen für eine Anerkennung als BK 5103 nicht vor [22]. Weiterhin sind als Risikofaktoren zu nennen: männliches Geschlecht, Hauttyp I und II nach Fitzpatrick (Menschen mit genetisch festgelegter geringer Pigmentierung der Haut), BZK in der Eigenanamnese, chronische Arsenexposition, Exposition gegenüber ionisierender Strahlung, langjährige Immunsuppression sowie genetische Syndrome (Basalzellkarzinomsyndrom, Xeroderma pigmentosum). Narben und chronische Ulzerationen sind insbesondere für die Entstehung von BZK in nicht-chronisch UV-exponierten Arealen von Bedeutung.

An dieser Stelle sei auch auf die Inhalte der S3 Leitlinie „Prävention von Hautkrebs“ verwiesen.

2. Genodermatosen mit vermehrter Inzidenz von Basalzellkarzinomen

Empfehlung

Bei Auftreten von multiplen BZK vor dem 20. Lebensjahr soll eine Abklärung zum Ausschluss eines Syndroms erfolgen. (*starker Konsens*)

2.1 Basalzellkarzinomsyndrom (= Gorlin-Goltz-Syndrom, Basalzellnävussyndrom)

Das Basalzellkarzinomsyndrom ist eine autosomal-dominant vererbte Multisystemerkrankung, die durch multiple und bereits in jüngeren Jahren auftretende BZK sowie weitere Fehlbildungen im Skelettsystem, zentralen Nervensystem, Urogenitalsystem und Herzen charakterisiert ist. Klinisch sind neben multiplen BZK Keratozysten der Kiefer, Rippenanomalien und eine Verkalkung der Falx cerebri prominent. Zudem imponiert eine kantige Schädelform mit hervorstehendem Unterkiefer und verbreitertem Nasenrücken sowie gewölbter Stirn (brachiocephaler Gesichtsschädeltyp). Bei 5 % bis 10 % der Patienten entstehen bereits im Kindesalter Medulloblastome. Die Diagnosestellung erfolgt, wenn ein Major-Kriterium sowie die molekulare Bestätigung, zwei Major-Kriterien oder ein Major- und zwei Minor-Kriterien vorliegen (Tabelle 1). Die Häufigkeit beträgt etwa 1:56.000. Die Lebenserwartung sowie die Lebensqualität sind reduziert [23]. Zugrunde liegt eine Mutation im PTCH1-Gen (9q22.3), die für den Patched-Rezeptor kodiert. Neumutationen sind häufig, da in knapp der Hälfte der Fälle die Familienanamnese negativ ist [24,25,26]. Inhibitoren des Hedgehog-Signalwegs stellen neue Therapieoptionen für diese Patienten dar. Bei positiver Familienanamnese oder Hinweisen auf das Vorliegen eines Basalzellkarzinomsyndroms sollte auch ohne Diagnosestellung früh im Leben mit einem regelmäßigen Hautkrebsscreening sowie einem adäquaten Sonnenschutz begonnen werden. Für das Management von betroffenen Patienten sollte zudem beachtet werden, die Belastung durch ionisierende Strahlung so gering wie möglich zu halten und im Zweifelsfall eher auf eine MRT-Untersuchung auszuweichen [27].

Tabelle 1: Major- und Minor-Kriterien zur Diagnosestellung eines Basalzellkarzinomsyndroms [27]

Major-Kriterien	Minor-Kriterien
Erstes BZK < 20. LJ oder exzessive Anzahl an BZK	Rippenanomalien
Keratozysten der Kiefer < 20. Lebensjahr	Andere spezifischen Skelett-Malformationen oder radiologische Anomalien
Palmares oder plantares Pitting	Makrozephalie
Verkalkung der Falx cerebri	Gaumen- oder Lippenspalte
Medulloblastom (meist desmoplastisch)	Kardiale oder ovarielle Fibrome
Erstgradig Verwandter mit Basalzellkarzinomsyndrom	Lymphomesenterische Zysten
	Augenanomalien (Stabismus, Hypertelorismus, kongenitaler Katarakt, Glaukom, Kolobom)

2.2 Bazex-Dupré-Christol-Syndrom

Das Bazex-Dupré-Christol-Syndrom ist ein sehr seltenes X-chromosomal-dominant vererbtes Syndrom und neben der frühzeitigen Entwicklung von BZK gekennzeichnet durch folgende klinische Merkmale: generalisierte Hypotrichose, Alopezie, Atrophodermie vermiculata (Hand- und Fußrücken), Hypohidrose. Die Häufigkeit beträgt weniger als 1:1.000.000. In einer Untersuchung aus 2022 konnte gezeigt werden, dass die Erkrankung durch intergenische nicht-kodierende Duplikationen auf Chromosom Xq26.1 hervorgerufen wird, die über einen Positionseffekt die Expression von ARHGAP36 modulieren [28].

2.3 Rombo-Syndrom

Das Rombo-Syndrom ist ein sehr seltenes autosomal-dominant vererbtes Syndrom, welches sich – neben der Entwicklung von BZK – durch Akrozyanose, Keratosis follicularis, Atrophodermia vermiculata, spärlicher Behaarung sowie Hypohidrose

äußert. Auffallend ist das frühe Auftreten der Symptome noch vor dem 10. Lebensjahr. Die Häufigkeit beträgt weniger als 1:1.000.000. Die Abgrenzung zum Bazex-Dupré-Christol-Syndrom ist schwierig [29].

Weitere sehr seltene Syndrome sind das Dugois-Colomb-Berthon-Syndrom sowie das lineare unilaterale Basalzellkarzinom. Darüber hinaus gehen alle Formen von Albinismus, T-zellulären Immundefekten sowie Xeroderma pigmentosum (Form B/C/E/F/G/V) mit einer erhöhten Inzidenz von BZK einher und bedürfen einer engmaschigen Kontrolle sowie Präventionsmaßnahmen.

3. Diagnostik

3.1 Klinische Diagnose

Statement

Die Inspektion des Patienten ohne Hilfsmittel ist geeignet, eine klinische Verdachtsdiagnose zu stellen. (starker Konsens)

Empfehlung

Bei Diagnose eines BZK soll eine Ganzkörperuntersuchung der Haut durchgeführt oder empfohlen werden. (starker Konsens)

Die klinischen Erscheinungsformen des BZK sind vielgestaltig. Typische Merkmale insbesondere der ulzero-nodulären Formen sind Perlmutterglanz, Teleangiektasien, erhabener Randbereich, zentrale Ulzeration, zystisches Auftreten. Superfizielle BZK stellen sich zumeist als erythematöse, oft multiple Maculae oder Plaques mit Erosionen im Zentrum sowie leicht blutend dar, während sklerodermiforme BZK ein weißliches, atrophisches Erscheinungsbild aufweisen. Das klinische Erscheinungsbild allein erlaubt keinen sicheren Rückschluss auf den histologischen Subtyp [30,31].

Wesentlich zur Einschätzung des Risikos für ein Rezidiv oder aggressive Ausbreitung sind neben dem histologischen Subtyp klinische Befundparameter wie Größe, Lokalisation, klinische Begrenzung, sowie anamnestische Gesichtspunkte (Rezidivsituation, stattgehabte Strahlentherapie am Ort des Tumors), die deshalb erhoben werden und in die Risikobeurteilung einfließen müssen.

Grundsätzlich ist bei Vorliegen eines BZK das Risiko für weitere epitheliale Malignome erhöht. Insbesondere gilt dies für die sonnenbelastete Haut des Kopf-Hals-Bereichs und der oberen Extremität, weniger aber auch für nicht sonnenexponierte Hautbereiche, weshalb eine Ganzkörperuntersuchung des äußeren Integuments empfohlen wird. Die Ganzkörperuntersuchung zur Diagnostik von BZK schließt die komplette Inspektion des Integuments einschließlich des Kapillitiums mit ein.

3.2 Nicht-invasive diagnostische Verfahren

3.2.1 Dermatoskopische Diagnose

Statement

Die Dermatoskopie kann dazu beitragen, die Sicherheit der klinischen Diagnose eines BZK zu verbessern. (starker Konsens)

In mehreren Studien wurde untersucht, inwieweit mit der Dermatoskopie der histologische Subtyp präoperativ erkannt werden kann. In einer prospektiven, nicht vergleichenden Studie mit über 3500 BZK ergab die Verwendung der Dermatoskopie eine Sensitivität von 93,3 % und Spezifität von 91,8 % für die Erkennung von BZK, und eine signifikant verbesserte Genauigkeit für die Erkennung des superfiziellen Subtyps bei konsequenter Anwendung der Dermatoskopie [32]. Eine Metaanalyse, in die 17 Studien und 2153 BZK eingeschlossen wurden, zeigte eine Sensitivität von 91,2 % und Spezifität von 95 % für die Diagnose von BZK, wobei hier explizit höhere Werte für pigmentierte BZK erzielt werden konnten [33]. In Untersuchungen zur Diskriminierung zwischen aggressiven und nicht-aggressiven Subtypen fehlte allerdings die notwendige Trennschärfe: die aggressiv wachsenden Tumoren zeigten in der Dermatoskopie eher multiple blaugraue Schollen, Baumgefäße und konzentrische Strukturen, hingegen zeigte der nicht-aggressive Typ nur große blaugraue Nester [34]. Es gibt Hinweise, dass mit der konsequenten Anwendung der Dermatoskopie kleinere BZK besser und früher detektiert werden [35]. Neben der Unterscheidung der BZK-Subtypen liegt der besondere Stellenwert der Dermatoskopie in der differentialdiagnostischen Abgrenzung zum Melanom, insbesondere zum amelanotischen Melanom, zum Morbus Bowen und zum Plattenepithelkarzinom [36]. Ergänzend zu den bekannten dermatoskopischen Strukturen sind die weißen Linien („shiny streaks“) hervorzuheben, die ebenfalls bei BZK zu finden sind [33].

3.2.2 Konfokale Lasermikroskopie

Statement

Die konfokale Lasermikroskopie kann zur Diagnostik von BZK hilfreich sein. (starker Konsens)

Es gibt zahlreiche Studien zur Wertigkeit der konfokalen Lasermikroskopie zur nichtinvasiven Diagnostik von BZK. Es wurden Kriterien herausgearbeitet, die typisch für BZK sind (insbesondere zapfenartige Epithelzellverbände mit peripherer Palisadenstellung und dunklem Randsaum, dunkle Silhouetten). Mittels konfokaler Lasermikroskopie können BZK nicht-invasiv diagnostiziert werden, wobei aufgrund der geringen Eindringtiefe eine Dickenmessung nicht möglich ist. Kadouch et al. konnten zeigen, dass die Sensitivität zur Detektion von BZK für Lasermikroskope der von Biopsien entspricht (100 % vs. 94 %), die Biopsie jedoch spezifischer ist (79 % vs. 38 %). Die Spezifität der Lasermikroskopie konnte durch die Evaluation durch in der Methode erfahrene Ärzte deutlich erhöht werden (75 %) [37,38]. Auch Woliner-van der Weg et al. konnte in einer randomisierten klinischen Studie zeigen, dass die Sensitivität für die Diagnose eines BZK in beiden Gruppen hoch war (konfokale Lasermikroskopie 99,0 % vs. Biopsie 99,0 %; $P = 1,0$), wobei für die aggressiven Subtypen des BZK eine niedrigere Sensitivität erreicht wurde (33,3 % vs. 77,3 %; $P = 0,003$). Die Spezifität der konfokalen Lasermikroskopie war mit 59,1 % jedoch signifikant schlechter als für die Biopsie (100,0 %, $P < 0,001$), sodass die Autoren die Lasermikroskopie nicht als Ersatz für die Biopsie werten [39].

3.2.3 Optische Kohärenztomographie

Statement

Die optische Kohärenztomographie kann zur Diagnostik von BZK hilfreich sein. (starker Konsens)

Statement

Die konfokale Lasermikroskopie und die optische Kohärenztomographie können hilfreich sein, den Effekt topischer Therapien von BZK zu überprüfen. (starker Konsens)

Die optische Kohärenztomographie zeigt bei BZK typische Veränderungen mit ovoiden, homogenen Tumornestern und dunklem Randsaum, die je nach Subtyp variieren. Der Einsatz der optischen Kohärenztomographie erhöht im Vergleich zur klinischen und dermatoskopischen Diagnostik die Treffsicherheit, wie Ulrich et al. in einer Studie mit 164 Patienten und 235 Läsionen zeigen konnten. Hier zeigte sich durch den Einsatz von optischer Kohärenztomographie eine gleichbleibende Sensitivität, jedoch konnte die Spezifität von 29 % auf 75 % gesteigert werden [40]. Dieses Ergebnis konnte von weiteren Arbeitsgruppen wiederholt werden. Holmes et al untersuchten 256 Läsionen, bei denen die Sensitivität von 90 % auf 96 % gesteigert werden konnte, die Spezifität von 29 % in der klinischen Diagnostik auf 75 %. Die Dermatoskopie kam auf 54 %. Zudem stellten die Autoren dar, dass die anatomische Lokalisation nicht entscheidend für die Anwendung des OCT war und auch in anatomisch schwierigeren Stellen die Leistung des OCT besser war als die erreichten Werte bei der klinischen oder dermatoskopischen Untersuchung [41]. Adan et al. verglichen in einer Studie mit 598 Patienten die OCT-Diagnostik mit der Biopsie. Es zeigte sich keine signifikante Unterlegenheit des OCT [42].

BZK unterscheiden sich morphologisch und mittels objektiver Parameter wie Epidermisdicke und Signalintensität der Dermis von aktinischen Keratosen [43]. Die optische Kohärenztomographie eignet sich zur Dickenmessung von BZK bis zu einer Dicke von etwa 1 mm. Die lateralen Grenzen können visualisiert werden, um präoperativ die Ausdehnung eines BZK abzuschätzen. Die BZK Subtypen unterscheiden sich morphologisch [44,45,46,47].

In zahlreichen Studien wurden die konfokale Lasermikroskopie und die optische Kohärenztomographie eingesetzt, um Therapieeffekte bei der topischen Behandlung von BZK zu visualisieren und zu quantifizieren sowie die Vollständigkeit der Abheilung zu kontrollieren und Rezidive zu erkennen [48,49,50,51].

Eine Weiterentwicklung der optischen Kohärenztomographie stellt die Line-field Confocal OCT (LC-OCT) dar, die bei etwas geringerer Eindringtiefe im Vergleich zur OCT eine zelluläre Auflösung wie bei der konfokalen Lasermikroskopie bietet. Eine prospektive Studie zeigte eine signifikant höhere Spezifität von LC-OCT gegenüber der Dermatoskopie zur Diagnostik von Basalzellkarzinomen bei gleicher Sensitivität

[52]. Eine weitere Studie verglich die bildgebenden Methoden und zeigte, dass die Spezifität von LC-OCT der konventionellen OCT und der konfokalen Lasermikroskopie überlegen ist [53].

3.2.4 Hochfrequente Sonografie

Die hochfrequente Sonografie kann für die präoperative Bestimmung der seitlichen und der Tiefenausdehnung von BZK hilfreich sein [54].

3.3 Schnittbildgebung

Die Indikation für eine weiterführende bildgebende Diagnostik besteht beim BZK nur in bestimmten Fällen. Hierzu gehören IfBZK sowie bei klinischem Verdacht auf ein perineurales Wachstum oder eine Metastasierung [55]

3.3.1 Lokal-fortgeschrittene Basalzellkarzinome (IfBZK)

Empfehlung

Bei klinischem Verdacht auf eine Knocheninfiltration soll eine Computertomographie zur Beurteilung der Destruktion und / oder eine kontrastverstärkte Magnetresonanztomographie zur Beurteilung einer intraossären Tumorausdehnung durchgeführt werden. (starker Konsens)

Bei IfBZK des Kopfes ist eine Infiltration der Schädelkalotte, der Dura und des Gehirns durch kontinuierliches Wachstum möglich. Für eine intrakranielle Invasion wird eine Inzidenz von 0,3 % beschrieben [56,57]. Der klinische Befund einer fixierten Tumormasse über einer lokal weichen Zone mit palpablem knöchernem Rand stellt die Indikation für eine weiterführende Bildgebung bei Verdacht auf Kalotteninfiltration dar. Die Computertomographie (CT) erlaubt hierbei eine exakte Darstellung der knöchernen Destruktion, insbesondere der Kortikalis, mit hoher räumlicher Auflösung, weist jedoch nur eine eingeschränkte Aussagekraft hinsichtlich der intraossären Tumorausdehnung in spongiosen Knochen beziehungsweise Knochenmark auf [58]. Die Magnetresonanztomographie (MRT) ist im Vergleich hierzu unterlegen für die Beurteilung der Kortikalis, ist aber der CT deutlich überlegen bei der Darstellung des Weichgewebsanteils und folglich das Verfahren der Wahl zur

Beurteilung sowohl der intraossären wie auch der intrakraniellen Ausdehnung. Hierbei ermöglichen fettunterdrückte T2w beziehungsweise kontrastangehobene T1w Sequenzen eine Differenzierung von Tumor und fetthaltigem Knochenmark und somit eine exakte Darstellung der Tumorausdehnung im Markraum des infiltrierten Knochens [59].

3.3.2 Periorbitale Basalzellkarzinome

Empfehlung

Bei klinischem Verdacht auf eine Infiltration der Orbita soll eine Computertomographie der Orbita zur Beurteilung der knöchernen Destruktion und eine kontrastverstärkte Magnetresonanztomographie der Orbita zur Beurteilung der intraorbitalen Tumorausdehnung durchgeführt werden. (starker Konsens)

Bei weniger als 5 % der periorbitalen BZK kommt es zur Infiltration der Orbita. Ursachen sind eine kontinuierliche Invasion der Orbita durch fortgeschrittene BZK oder perineurales Wachstum bei Tumoren mit perineuraler Infiltration [60]. Fixierte Tumoren des Orbitarandes oder eine eingeschränkte Bulbusmotilität geben einen klinischen Hinweis auf eine Orbitainfiltration. Auch geht eine Lokalisation des Primärtumors am medialen Lidwinkel, mehrfache Rezidive, ein infiltratives oder sklerodermiformes BZK und eine perineurale Infiltration mit einem erhöhten Risiko für eine Orbitainfiltration einher [61]. Aufgrund des guten Weichgewebkontrastes erlaubt die MRT eine exakte Darstellung der intraorbitalen Strukturen und somit eine Beurteilung, ob eine intrakonale Tumorausdehnung mit möglicher Infiltration von Bulbus oculi, Nervus opticus oder Augenmuskulatur vorliegt.

3.3.3 Perineurales Wachstum

Die Angaben zur Häufigkeit perineuraler Ausbreitung bei BZK reichen von 0,18 % bis 3 % [62,63,64,65]. Prospektive Untersuchungen legen nahe, dass eher die höheren Werte richtig sind und erheblich zu subklinischer Ausbreitung und Erhöhung des Rezidivrisikos beitragen [66,67]. Perineurale Ausbreitung ist zudem häufiger in tief infiltrierenden BZK. Bei fortgeschrittenen Befunden stellt die MRT das sensitivste bildgebende Verfahren zur Diagnose eines perineuralen Tumorwachstums vor Operation oder Bestrahlung dar [68]. Prinzipiell wird das Ausmaß eines perineuralen Wachstums jedoch deutlich unterschätzt, da der bildgebende Nachweis erst ab einer gewissen Tumormasse gelingt wohingegen ein kleinherdiges oder dünnschichtiges

Tumorwachstum entlang kleinerer Nerven bildgebend in der Regel nicht nachgewiesen werden kann [69]. Die MRT mit fettgesättigten hochauflösenden kontrastverstärkten T1w Sequenzen ist die Methode der Wahl, falls der Verdacht auf ein perineurales Wachstum besteht.

3.3.4 Metastasiertes Basalzellkarzinom

Empfehlung

Bei klinischem Verdacht auf eine Metastasierung soll eine Ausbreitungsdiagnostik mittels Schnittbildgebung sowie eine Reevaluation der Primärhistologie erfolgen. (starker Konsens)

Eine Metastasierung ist selten bei BZK und tritt in 0,0028 % bis 0,55 % der Fälle auf [9]. Wenn es zu einer Metastasierung kommt, ist diese jedoch mit einer hohen Mortalität verbunden mit 87 Monaten mittlerer Überlebenszeit bei isolierter lymphogener Metastasierung und 24 Monaten bei hämatogener Metastasierung [70]. Bevorzugt betroffen sind Muskulatur, Knochen, Lunge und Lymphknoten.

In der 18F-FDG PET/CT erscheinen Primärtumor und Metastasen eines BZK üblicherweise als hypermetabole Raumforderung. Allerdings können langsam wachsende BZK einen nur geringen Glukosemetabolismus aufweisen und sind somit lediglich morphologisch als Raumforderung in der CT jedoch nicht metabolisch in der PET nachweisbar [71]. Bei mBZK mit initial gesteigertem Glukosemetabolismus in der PET/CT weist eine Abnahme der Glukoseaufnahme (SUV_{max}) unter Therapie mit Vismodegib auf eine günstigere Prognose hin und ist somit zur Beurteilung des Therapieansprechens geeignet [72].

3.3.5 Basalzellkarzinomsyndrom

Empfehlung

Besteht der Verdacht auf ein Basalzellkarzinomsyndrom sollte die Bildgebung zum Ausschluss weiterer Malignome und Nachweis assoziierter Fehlbildungen mittels Magnetresonanztomographie zur Vermeidung strahleninduzierter Neoplasien durchgeführt werden. (starker Konsens)

Das Basalzellkarzinomsyndrom ist eine autosomal-dominante Erkrankung mit Entwicklung multipler BZK bereits in jungem Lebensalter. Gleichzeitig kommt es

gehäuft zu keratozystischen odontogenen Tumoren und palmaren und plantaren Dyskeratosen sowie Skelettfehlbildungen. Neben anderen Neoplasien treten bei Kindern gehäuft desmoplastische Medulloblastome auf. Für die Diagnosestellung wird eine dermatologische Ganzkörperuntersuchung, MRT des Schädels, Echokardiographie, Röntgen der Wirbelsäule, dentale Panoramaaufnahme und bei Frauen ein gynäkologischer Beckenultraschall gefordert [73]. Einerseits ist der Einsatz bildgebender Diagnostik bei diesen Patienten erforderlich, um weitere Malignome auszuschließen und assoziierte Befunde wie Skelettfehlbildungen zur Bestätigung des syndromalen Charakters nachzuweisen, andererseits muss eine Strahlenexposition vermieden werden. Die betroffenen Patienten weisen eine erhöhte Empfindlichkeit gegenüber ionisierender Strahlung hinsichtlich der Induktion maligner Tumoren, insbesondere weiterer BZK auf [74,75,76].

4. Histologie

Empfehlung

Zur Diagnosesicherung eines BZK soll die histologische Untersuchung je nach Größe des Tumors und therapeutischem Ansatz nach Biopsieentnahme und / oder nach therapeutischer Exzision am Exzisionsmaterial erfolgen. Bei multiplen, superfiziellen Tumoren oder auch bei Vorliegen eines Basalzellkarzinomsyndroms kann hiervon abgewichen werden. (*starker Konsens*)

Statement

Die subklinische Ausbreitung lässt sich insbesondere bei dem klinisch sklerodermiformen, histologisch fibrosierend wachsenden Subtyp mit ausreichender Sicherheit nur histologisch feststellen. (*starker Konsens*)

Statement

Die größte Genauigkeit zur histologischen Detektion subklinischer Ausläufer wird mit einer lückenlosen Randaufarbeitung (mikroskopisch kontrollierte Chirurgie) erzielt. (*starker Konsens*)

Empfehlung

Bei der Aufarbeitung des Gewebes sollte die mögliche Inhomogenität der Tumoren berücksichtigt und gegebenenfalls eine Untersuchung an Stufenschnitten erfolgen. (*starker Konsens*)

Statement

Die histopathologische Diagnose wird am H&E-gefärbten Routinepräparat gestellt; Sonderfärbungen oder Immunhistologie sind nur in seltenen, speziellen Konstellationen hilfreich. (*starker Konsens*)

Empfehlung

Der Befund soll neben der Diagnose folgende Informationen enthalten:

- vertikaler Tumordurchmesser (Tumordicke)
- Angaben zu den Resektionsrändern

Weiterhin sollte der Befund – soweit anwendbar – Hinweise zum histologischen Subtyp enthalten. Dies gilt insbesondere für den Nachweis eines infiltrativ schmalzapfigen und/oder eines fibrosierenden/sklerosierenden oder perineuralen Wachstums. (*starker Konsens*)

Im klinischen Alltag werden meist Stanz- oder Exzisionsbiopsien zur Diagnosesicherung und zur Bestimmung der Tumorparameter entnommen, anhand derer die therapeutischen Maßnahmen für den individuellen Fall festgelegt werden. Insbesondere bei multizentrischem Wachstum erlauben oft erst Stufenschnitte durch den Stanzzylinder die Diagnosestellung, weiterhin erhöhen Stufenschnitte die Genauigkeit der Subklassifizierung und der Tiefenmessung [77]. Grundsätzlich ist die Subtyp-Klassifikation in Stanzbiopsaten aufgrund von Tumorinhomogenitäten oft aber nicht ausreichend zuverlässig [78]. Die größte Genauigkeit zur histologischen Detektion subklinischer Ausläufer wird mit einer lückenlosen Randaufarbeitung erzielt [79,80]. Ähnliche Probleme gelten für die Angabe des vertikalen Tumordurchmessers (Tumordicke), der als wichtiger Parameter für die Therapiewahl (operativ vs. nicht operativ) in der Praxis gilt. Zur Orientierung ist der vertikale Tumordurchmesser obligat anzugeben, gemessen – analog zur Messung bei Melanomen und Plattenepithelkarzinomen – vom Stratum granulosum bis zum tiefsten Tumoranteil. Erreicht der Tumor den unteren Rand des Biopsates ist die Tumordicke als minimale Tumordicke anzugeben. Auch bei Flachabtragungen sollte unter Angabe der Entnahmeart eine orientierende Tumordicke angegeben werden. Bei Durchführung einer konventionellen histologischen Aufarbeitung sollten nach Möglichkeit Angaben zum minimalen Resektionsabstand gemacht werden.

Messungen der horizontalen Tumorausdehnung obliegen dem Kliniker, am fixierten Gewebe sind die Angaben nicht hilfreich und oftmals nicht zu bestimmen. Die Festlegung des mikroskopischen horizontalen und tiefen Randabstandes entfällt bei Teil- oder Probeexzisionen, erübrigt sich bei getrennter Randaufarbeitung und ist bei

multizentrischem Wachstum irreführend. Daher ist diese Messung nicht erforderlich, es obliegt dem Pathologen/Dermatopathologen, auf sehr knapp an den Schnitttrand reichende Tumorausläufer (auch abhängig vom Wachstumstyp) und auf deren räumlich zugeordnete Lokalisation hinzuweisen. Grundsätzlich müssen im histopathologischen Befundbericht bei Tumorexzisionen Angaben zur Vollständigkeit der Entfernung enthalten sein, die in der Kommunikation zwischen Chirurg und Pathologen auf das gewählte Resektionsverfahren zugeschnitten sind.

Die „Ursprungszelle“ des BZK ist nicht sicher charakterisiert, neben den Basalzellen der interfollikulären Epidermis wird als Ausgangsstruktur der primitive Haarfollikel vermutet, zu dem morphologisch wie auch histochemisch viele Gemeinsamkeiten bestehen [81]. Manche Autoren verwenden daher die Bezeichnung „trichoblastäre Karzinome“. Wie klinisch besitzt das BZK auch histologisch eine große morphologische Bandbreite. So können die Tumoren verschiedene Differenzierungsformen, insbesondere die von Adnexstrukturen (z.B. follikulär, sebozytär, adenoid-drüsig), aufweisen.

Für den Kliniker und die therapeutischen Erwägungen weit mehr von Bedeutung ist das Wachstumsmuster der Tumoren [82]. Da Tumoren mit schmalzapfig infiltrativem und/oder fibrosierend/sklerosierendem sowie perineuralem Wachstum häufig subklinische Ausläufer aufweisen und im Vergleich zu umschriebenen Tumoren häufiger zu Rezidiven neigen, sollte der histologische Befund einen Hinweis auf diese Charakteristika enthalten. Keine prognostische Relevanz haben verstärkte Melaninpigmentierung und Ausbildung zystischer Tumorformationen. Die Subtypenklassifikation sollte sich an den Vorgaben der WHO orientieren [3]. Hierbei ist besonders die Einordnung von nodulären, superfiziellen, infiltrativen und sklerodermiformen Subtypen für die weitere Therapieplanung relevant; weitere Subtypen laut dieser Klassifikation sind: mikronodulär, fibroepithelial (Pinkus-Tumor), adnexale Differenzierung, basosquamös beziehungsweise metatypisch (als eigene Entität jedoch umstritten), keratotisch, zystisch, infundibulozystisch, adenoid, pigmentiert. Eine eindeutige Subtypenzuordnung ist aber oft nicht möglich, da die einem Subtyp klassischerweise zugeordneten Kriterien sehr unterschiedlich stark ausgeprägt vorliegen können, oft aber auch eine Kombination mehrerer morphologischer Kriterien zu beobachten ist.

Die histologische Diagnosestellung erfolgt am H&E gefärbten Schnittpräparat, Sonderfärbungen und immunhistologische Untersuchungen sind nur selten erforderlich. Analog zum Plattenepithelkarzinom kann eine TMN-Klassifikation (UICC) erfolgen. Allerdings ist diese im klinischen Alltag nicht hilfreich, da die T-Klassifikation zu grob ist und ein positiver N- und M-Status sehr selten vorkommt. Daher sind diese Angaben beim BZK nicht erforderlich.

5. Risikostratifizierung

Die Stadieneinteilung nach der TNM-Klassifikation ist für das BZK aufgrund des lokal destruierenden und zumeist nicht metastasierenden Wachstums klinisch nicht bedeutend (T-Klassifikation zu grob, N- und M-Status in mehr als 99 % negativ). Daher wird an dieser Stelle eine Risikostratifizierung zur Einschätzung der Rezidivierungstendenz aufgezeigt, die bei der Auswahl der darauf folgenden Therapieoptionen hilfreich sein soll.

Statement

Im Gesicht – insbesondere an und um Nase, Augenlider und Ohren – liegen höhere Rezidivraten vor als in anderen Regionen. (*starker Konsens*)

Empfehlung

Die Risikostratifizierung soll bei der Therapieplanung berücksichtigt werden (Abbildung 1). (*starker Konsens*)

Folgende Faktoren sind für die **Wahrscheinlichkeit eines Rezidivs** nach BZK von Bedeutung [83]:

- *Lokalisation*

Die Lokalisation im Gesichts- und Kopfbereich, vor allem des zentralen Gesichts, hat sich in multiplen Studien als unabhängiger Risikofaktor für ein Rezidiv gezeigt, woraus das Konzept der Risikozoneneinteilung entstand [84,85,86]. Als „H-Zone“, also Zonen mit hohem Rezidivrisiko, werden Nase, Augenlider/Augenbrauen/periorbitale Bereiche, Lippen, Kieferwinkel, Schläfe und Ohren/periaurikulärer Bereiche sowie Genitale, Hände und Füße bezeichnet. Die „M-Zone“, also Zonen mit moderatem Rezidivrisiko, beinhalten die übrigen Gesichts- und Kopfhautbereiche (Wangen, Stirn, Kapillitium) sowie den Hals und prätibial. Stamm und Extremitäten gelten als „L-Zone“, also Zonen mit niedrigem Rezidivrisiko. Die präaurikulären, Stirn-, Schläfen- und Nasenhautbereiche sind mit einer erhöhten Inzidenz sklerodermiformer BZK belastet [87].

- *Maximaler Tumordurchmesser*

Ob das Rezidivrisiko eines BZK als niedrig oder hoch eingestuft wird, hängt neben der Lokalisation des Tumors auch vom maximalen klinischen Tumordurchmesser ab (Tabelle 2) [86,88]. Die diesbezüglich in der Tabelle 2 gesetzten Grenzen beruhen auf retrospektiven Analysen, nach denen Rezidive in der H-Zone bei einer Tumorgröße von über 6 mm und in M-Zonen bei über 10 mm wahrscheinlicher wurden [89]. Nach den Untersuchungen von Breuninger und Dietz ist eine positive Korrelation von horizontalem Tumordurchmesser und der Wahrscheinlichkeit von subklinischen Tumorresiduen in definierten Abständen zum makroskopischen Tumorrand klar belegt. Sofern keine schnittrandkontrollierte Exzision erfolgt, liegt das Risiko einer R1-Resektion bei Verwendung eines 3 mm-Sicherheitsabstandes für ein BZK mit weniger als 5 mm Tumordurchmesser bei 6 %, beträgt der Tumordurchmesser 10 mm, liegt es schon bei fast 30 %, bei über 20 mm Tumordurchmesser bei 45 % [90].

- *Rezidive*

Sofern einmal ein Rezidiv aufgetreten ist, ist das Risiko für ein weiteres Lokalrezidiv im Vergleich zu nicht vorbehandelten Primärfällen erhöht [89,91,92].

- *Tumor auf Radioderm*

Patienten, die in der Vergangenheit eine Strahlentherapie mit ionisierender Strahlung durchlaufen haben, haben ein erhöhtes Risiko im bestrahlten Areal BZK zu entwickeln, die vermehrt rezidivieren können [93,94]

- *Histologischer Subtyp*

Siehe Tabelle 2

- *Perineurale Invasion*

BZK mit perineuraler Invasion werden mit einer erhöhten Rezidivwahrscheinlichkeit assoziiert [95], obwohl neuere Studien und Metaanalysen dies nicht bestätigten [96,97]. In bisherigen Studien wurde jedoch das Ausmaß der perineuralen Invasion sowie die Größe des involvierten Nervs histologisch nicht quantifiziert, was möglicherweise die Variabilität dieses Parameters hinsichtlich des Rezidivrisikos

erklären könnte. Aufgrund der unklaren Datenlage wird dieser Parameter daher vorerst weiter als Risikofaktor gewertet.

Bei Immunsuppression sowie bei genetischen Syndromen besteht ein erhöhtes Risiko für die Entstehung von Zweittumoren. Immunsuppression erhöht das Risiko für die Entstehung eines BZK um das 4- bis 7-fache [98]. BZK bei Organtransplantierten weisen jedoch keine erhöhte Aggressivität auf, wie bei Plattenepithelkarzinomen beschrieben [99].

Tabelle 2: Einteilung der Rezidivrisikostufen bei Basalzellkarzinomen [adaptiert nach 88]

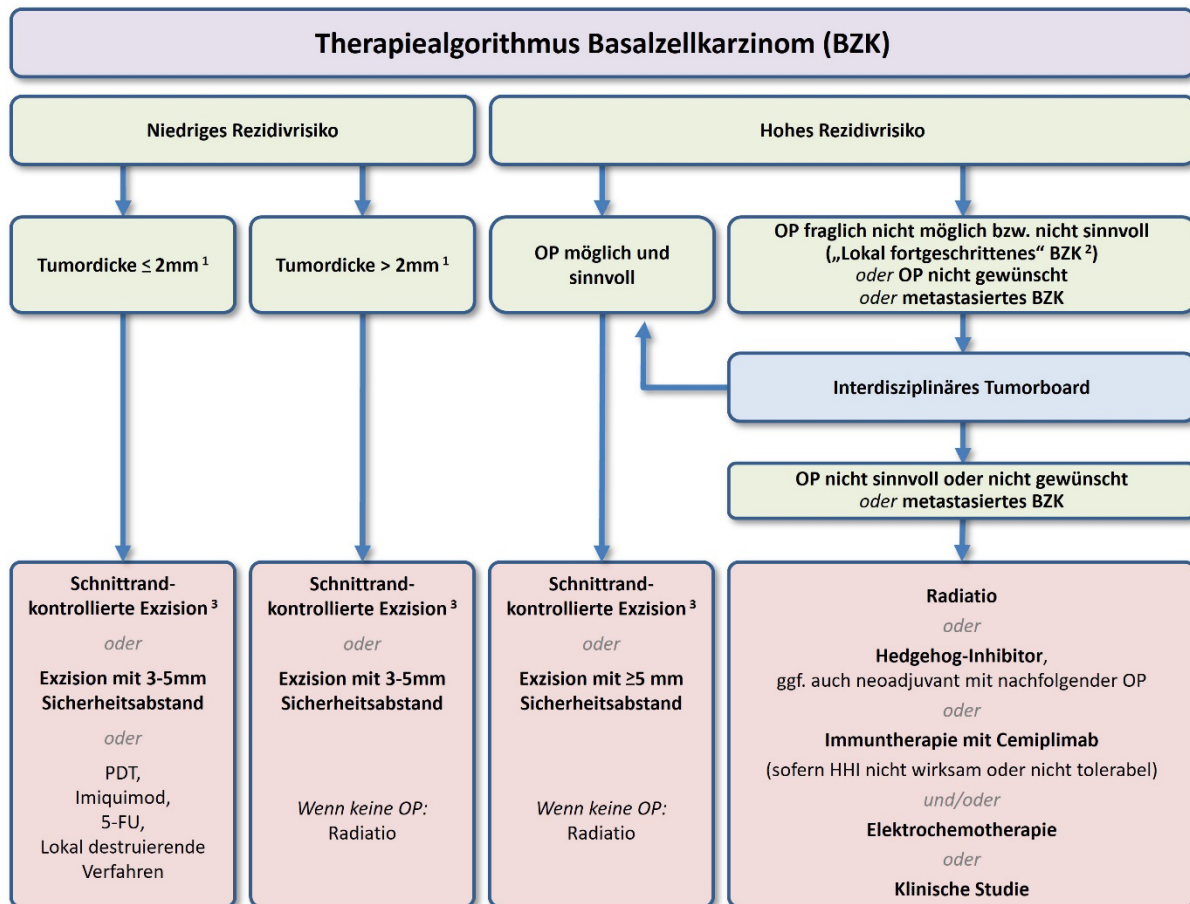
	Hohes Rezidivrisiko*	Niedriges Rezidivrisiko
Horizontaler Tumordurchmesser & Lokalisation	<ul style="list-style-type: none"> •H-Zone** > 6 mm •M-Zone** > 10 mm •L-Zone** > 20 mm 	<ul style="list-style-type: none"> •H-Zone < 6 mm •M-Zone < 10 mm •L-Zone < 20 mm
Begrenzung	schlecht definiert	gut definiert
Lokalrezidiv	ja	nein
(Histologischer) Subtyp	sklerodermiform infiltrativ metatypisch mikronodulär	superfiziell nodulär adenoid trabekulär infundibulozystisch zystisch fibroepithelial (Pinkus-Tumor)
Tumor auf Radioderm	ja	nein
Perineurales Wachstum	ja	nein

* Das Vorhandensein eines dieser Faktoren führt zur Einstufung in diese Kategorie

** H-Zone: „zentrales“ Gesicht - Augenlider, Augenbrauen, periorbital, Nase, Oberlippe, Kieferwinkelregion, prä- und postaurikulär, Ohren, Schläfen, Genitale, Hände, Füße

M-Zone: Wangen, Stirn, Kinn, Unterlippe, Kapillitium, Hals, prätibial

L-Zone: Rumpf, Extremitäten



Fett gedruckt: starke Empfehlung; normal gedruckt: abgeschwächte bzw. offene Empfehlung

¹ Der Grenzwert der Tumordicke ist nicht hinreichend evidenzbelegt und beruht auf interdisziplinärer Konsentierung. Daher ist dieser Grenzwert als Orientierung und nicht als feststehende Größe zu verstehen.

² Unter „lokal-fortgeschrittenen“ Basalzellkarzinomen versteht man eine Untergruppe von Tumoren, die aufgrund ihrer Ausdehnung und insbesondere ihres destruirenden Tiefenwachstums eines interdisziplinären Therapiekonzepts bedürfen.

³ Die Schnittrand-kontrollierte Exzision wird - sofern diese möglich ist - grundsätzlich als Therapie der ersten Wahl angesehen.

Abbildung 1: Therapiealgorithmus zur Behandlung des BZK

[88,100,101,102,103]

6. Chirurgische Therapie

Empfehlung

Die operative Entfernung mit histologischer Kontrolle der vollständigen Resektion im Gesunden stellt die effektivste Therapie des BZK dar und soll Patienten als die Therapie der ersten Wahl angeboten werden. (*starker Konsens*)

Empfehlung

In Abhängigkeit des Rezidivrisikos kann die Operation entweder mit systematischer Randschnittkontrolle (mikroskopisch kontrollierte Chirurgie) oder mit tumoradaptiertem Sicherheitsabstand und konventioneller Histologie erfolgen, bei superfiziellen Varianten auch durch Horizontalexzision (Shave-Exzision) mit konventioneller Histologie. (*starker Konsens*)

Empfehlung

Für BZK mit niedrigem Rezidivrisiko sollte im Falle der konventionellen Exzision ein Sicherheitsabstand von 3 bis 5 mm gewählt werden.

Für BZK mit hohem Rezidivrisiko und bei Rezidivtumoren soll eine mikroskopisch kontrollierte Exzision erfolgen. Nach Möglichkeit sollte dazu ein Verfahren der lückenlosen Randschnittkontrolle Verwendung finden. Anderenfalls sollte bei konventioneller Exzision ein Sicherheitsabstand von > 5 mm gewählt werden. (*starker Konsens*)

Empfehlung

Unvollständig (R1) exzidierte BZK sollen als Therapie der ersten Wahl nachexzidiert werden. Bei unvollständig (R1) exzidierten BZK mit niedrigem Rezidivrisiko können auch nicht-operative Verfahren angeboten werden. (*starker Konsens*)

Statement

Das Ziel der operativen Behandlung eines BZK ist die histologisch komplette Entfernung inklusive aller subklinischen Anteile zur Seite und zur Tiefe sowie eine funktionell und ästhetisch adäquate Rekonstruktion. (*starker Konsens*)

Mehr als 95 % aller BZK lassen sich durch eine Exzision sicher und vollständig behandeln. Die operative Entfernung ist mit einer 5-Jahres-Rezidivquote von 2 % bis 8 % den nicht histologisch kontrollierten topischen Verfahren überlegen [Literaturübersicht bei 104,105,106].

Die operative Entfernung erfolgt entweder als konventionelle Exzision mit einem dem Rezidivrisiko angepassten Sicherheitsabstand (Kapitel 5 „Risikostratifizierung“) und konventioneller histologischer Untersuchung oder im Rahmen eines schrittweisen Prozedere mit systematischer Randschnittkontrolle und Sicherstellung einer zu den Seiten und zur Tiefe erfolgten Tumorentfernung (mikroskopisch kontrollierte Chirurgie). Im Falle superfizieller und kleinerer BZK (vor allem am Rumpf und an den Extremitäten) kann mit vergleichbarer Heilungsrate eine Flachexzision erwogen werden [107,108].

Zur besseren Sichtbarkeit der Tumorgrenzen können bei unscharfen Randbefunden – insbesondere bei Rezidiven – präoperativ bildgebende Verfahren (Kapitel 3 „Diagnostik“) hilfreich sein [109].

6.1 Konventionelle Chirurgie des BZK

Im Falle der konventionellen Chirurgie mit einem über die sichtbaren Tumorgrenzen hinausreichenden Sicherheitsabstand und histologischer Kontrolle stichprobenartiger Querschnitte ist im Vergleich zur vollständigen mikroskopisch kontrollierten Exzision mit einem höheren Anteil verbliebener Tumorreste zu rechnen, der je nach Sicherheitsabstand und Risikokonstellation (histologischem Subtyp) bis zu etwa 35 % betragen kann [90, 110, 111]. Hinzuzufügen ist jedoch, dass bei kleinen Niedrigrisiko-BZK die Unterschiede zwischen den Verfahren zunehmend verschwinden und das Risiko auch bei 3 mm Abständen konventionell sehr gering ist, wie Gulleth et al. in einer Meta-Analyse von 89 Publikationen, 10.261 Patienten und

16.066 soliden Niedrigrisiko-BZK < 2 cm Durchmesser zeigen [102]. In Abhängigkeit des tumorspezifischen Risikos für Lokalrezidive und/oder residualer Tumoranteile werden bei Anwendung der konventionellen Chirurgie in aktuellen Leitlinien anderer Länder variable Sicherheitsabstände bei Niedrigrisiko-BZK von bis zu 5 mm empfohlen. Bei Hochrisiko-BZK reichen die Abstände bis zu 15 mm mit einer Tiefe der Exzision bis in das Fettgewebe und im Bereich von Nase, Ohren oder der Kopfhaut bis zur unterliegenden Faszie, zum Perichondrium oder zum Periost [112,113].

Zur Rezidiv-Vermeidung sollten bei Tumoren mit niedrigem Rezidivrisiko Sicherheitsabstände von 3 bis 5 mm geplant werden. Ausnahmen können kleinere scharf abgrenzbare nBZK und pigmentierte BZK darstellen, in denen auch mit knappen Resektionsrändern von 2 bis 3 mm eine vollständige Entfernung in nahezu allen Fällen erreicht werden kann [114]. Bei Tumoren mit hohem Rezidivrisiko (Tabelle 2), in denen keine mikroskopisch kontrollierte Chirurgie verfügbar ist, sollte der Sicherheitsabstand bei konventioneller Exzision über 5 mm liegen. Klinisch und histologisch gemessene Resektionsabstände können infolge von Schrumpfungsphänomenen des entnommenen Gewebes voneinander abweichen. Wenngleich Unterschiede in gealterter und elastotisch geschädigter Haut geringer ausfallen, ist eine Schrumpfung von etwa 17 % bis 20 % in der Länge und 10 % in der Breite des Exzidates zu erwarten [115,116]. Aktuell gibt es keine Daten, die im Falle tumorfreier Schnittränder eine Nachexzision rechtfertigen, falls die histologisch gemessenen Sicherheitsabstände nicht den klinisch geplanten Messgrößen entsprechen.

Im Rahmen der konventionellen Chirurgie werden unvollständige Exzisionen in 4,7 % bis 24 % aller operierten Tumoren berichtet, wobei nur in 26 % bis 41 % der unvollständig exzidierten BZK mit einem Rezidiv zu rechnen ist und nach Re-Exzision etwa die Hälfte der Exzidate keine Tumorresiduen mehr aufweisen [104,117,118,119]. Dennoch gibt es hierfür keine verlässlichen prädiktiven Indikatoren, und Rezidivtumoren können nach inkompletter Entfernung einen aggressiveren Wuchs aufweisen [120,121]. Daher soll bei unvollständiger operativer Entfernung (R1-Resektion) eine Nachexzision erfolgen. In kritischen Lokalisationen, bei Hochrisikotumoren und bei Rezidiven in der Tiefe sollte die Nachexzision vorzugsweise als mikroskopisch kontrollierte Chirurgie zur Sicherstellung einer

kompletten Tumorfreiheit durchgeführt werden [108,122]. Alternativ kann bei inkomplett resezierten Hochrisiko-BZK auch eine Strahlentherapie eingesetzt werden, insbesondere, wenn Faktoren vorliegen, die die praktische Durchführung einer erneuten Operation erschweren (Ausmaß der Re-OP, Komorbidität des Patienten).

Bei inkomplett resezierten Niedrigrisiko-BZK können auch nicht-operative Verfahren zur Anwendung kommen (Imiquimod, PDT, Kryochirurgie Laser, klinische Verlaufskontrolle). Sollten nicht-operative Verfahren inkl. der alleinigen Nachbeobachtung zur Anwendung kommen, so ist eine engmaschige klinische Kontrolle erforderlich, auch unter Einsatz optischer Hilfsmittel.

6.2 Mikroskopisch kontrollierte Chirurgie des BZK

Unter mikroskopisch kontrollierter Chirurgie versteht man die sparsame chirurgische Exzision des Tumors mit einer nachvollziehbaren Markierung und anschließender lückenloser histopathologischer Beurteilung der lateralen und basalen Schnittländer. Dies ermöglicht eine topographische Zuordnung subklinischer Ausläufer, gegebenenfalls mit der Durchführung von gezielten Nachexzisionen bis zur Sicherstellung einer R0-Resektion. Die Methode wird in unterschiedlichen Modifikationen praktiziert [80, 123]. Eine Aufarbeitung des Gewebes ist sowohl im Kryostat- als auch im hinsichtlich seiner Aussagefähigkeit überlegenen Paraffinschnittverfahren möglich (Kapitel 4 „Histologie“).

Das Verfahren ist überlegen bezogen auf die Rezidivhäufigkeit. So lag die kumulative 10-Jahres-Rezidivwahrscheinlichkeit in einer prospektiv randomisierten Studie für Hochrisiko-Tumoren im Gesicht unter derjenigen einer konventionellen Chirurgie (für Primärtumoren (n=408) 4,4 % versus 12,2 %, p = 0,100; allerdings nur für Rezidivtumoren (n=204) signifikant 3,9 % versus 13,5 %, p = 0,023) [124]. Mikroskopisch kontrollierte Chirurgie ist insbesondere bei Tumoren indiziert, die mit einer erhöhten Wahrscheinlichkeit subklinischer Ausläufer und Rezidive einhergehen [80,125]. Hierzu zählen auch Rezidivtumoren, die ausgedehnte subklinische Ausläufer aufweisen [126] und deren Wahrscheinlichkeit zur Ausbildung erneuter Rezidive zwischen 11,6 und 17,4 % liegt [91].

Abgesehen vom höheren Risiko einer inkompletten Exzision kann eine konventionelle Chirurgie mit Sicherheitsabständen zu unnötig ausgedehnten Rekonstruktionen mit entsprechenden funktionell-ästhetischen Einbußen führen [127].

6.3 Flachexzision ("Shave")

Empfehlung

Eine Flachexzision kann zur Therapie von kleinen superfiziellen BZK an Rumpf oder Extremitäten angewendet werden, sofern Kontraindikationen gegen eine konventionelle Operation bestehen oder eine größere Anzahl von Läsionen vorhanden ist. (*starker Konsens*)

Die Abtragung des Tumors mittels Flachexzision (Horizontalschnitt, Shave-Exzision) von BZK lässt eine (eingeschränkte) histologische Kontrolle zu und kann daher in bestimmten Situationen in Erwägung gezogen werden. Aufgrund einer höheren Wahrscheinlichkeit von verbleibenden Tumorzellen im Behandlungsareal ist die Rezidivrate insbesondere an Kopf und Hals entsprechend hoch und wird mit 14 – 17 % bei nBZK angegeben [108,128]. Bei der Tumorentfernung mittels Flachexzision sind ästhetische Ergebnisse schlechter als bei konventioneller Exzision, was vor allem im Gesichtsbereich berücksichtigt werden muss. Im Bereich des Körpers und insbesondere bei sBZK lassen sich jedoch gute Ergebnisse erzielen [107, 129]. Der Patient muss zuvor über die Narbenbildung aufgeklärt werden. Eine Kürettage lässt keine hinreichende histologische Kontrolle zu und zeigt schlechtere Langzeitergebnisse. Backman et al. konnten eine klinische Kontrollrate bei sBZK durch Kürettage von 95,7 % nach 1 Jahr zeigen[130].

6.4 Chirurgische Therapie von BZK der Augenlider

Empfehlung

Bei BZK des Augenlids bestehen aufgrund der anatomischen Lokalisation spezifische Risiken hinsichtlich der Funktionserhaltung des Auges, des Augenlids und des Tränenapparates, die bei der Therapieplanung berücksichtigt werden sollen. (*starker*

Konsens)

Das Auge hat als Sinnesorgan und in der sozialen Interaktion eine herausragende Bedeutung für den Menschen. Die Augenlider übernehmen eine wesentliche Schutzfunktion des Augapfels. Hier sind unter anderem willkürlicher Lidschluss, spontaner Blinkschlag (ca. 10.000-mal pro Tag) sowie die Fazialisfunktion von Bedeutung. Aus diesem Grund sind weitere Überlegungen zur chirurgischen Sanierung von BZK an den Augenlidern essenziell. Eine Augenlid-chirurgische Sanierungsplanung von BZK mit erhöhtem Rezidivrisiko soll im Vorfeld Überlegungen zur Versorgung einer möglichen Augenverletzung mit beinhalten. Bei der chirurgischen Sanierung des Augenlides bei BZK mit erhöhtem Rezidivrisiko soll eine Aufklärung über mögliche Augenverletzungen wie auch mögliche Augenoberflächenstörungen (auch im Nachgang durch entstandene Lidschlussdefizite oder -fehlstellungen) erfolgen. Um gewebsschonend zu arbeiten und so die besten Voraussetzungen für die Rekonstruktion am Auge zu schaffen, ist ein mehrzeitiges Resektionsvorgehen klinisch verdächtiger Befunde sinnvoll und geboten. Nach der Primärresektion sollen weitere Nachresektionen und die Rekonstruktion zeitnah jeweils am Folgetag nach der pathologischen Analyse (R0, R1) erfolgen und sollen aufgrund der Augennähe mit offener Wunde und temporär fehlendem Augenschutz im stationären Setting durchgeführt werden [131]. Die Rekonstruktion des Augenlides soll die Schutzfunktion für das Auge sowie die Schonung oder Rekonstruktion des Tränenapparates (Tränendrüse sowie die zu- und abführenden Tränenwege) bestmöglich adressieren. Verschiedene Rekonstruktionsoptionen am Augenlid sind ohne Anspruch auf Vollständigkeit aufgeführt [132]. Der Lidschluss, die Lidstellung, die Augenoberfläche sowie die Funktion des Tränenapparats – sofern betroffen – sollen innerhalb der ersten drei Monate nach der chirurgischen Sanierung des BZK überprüft werden.

6.5 Operatives Vorgehen bei lokal-fortgeschrittenen Tumoren (lfBZK)**Empfehlung**

Bei lokal-fortgeschrittenen Tumoren soll das Behandlungskonzept interdisziplinär

festgelegt werden. (*starker Konsens*)

Bei lfBZK, in denen eine R0-Resektion nicht sicher zu gewährleisten ist, soll die Operabilität des Befundes geprüft werden. Dies soll nicht nur hinsichtlich eines kurativen Ansatzes, sondern auch in palliativer Indikation oder im Rahmen eines neoadjuvanten Vorgehens nach Einsatz von Inhibitoren des Hedgehog-Signalweges zur Reduktion des Tumolvolumens erfolgen. Die Planung einer entsprechenden Behandlungsstrategie wie auch die Erfordernis einer präoperativen Bildgebung soll im Rahmen einer multidisziplinären Tumorkonferenz erfolgen [113,133].

7. Strahlentherapie

Empfehlung

Bei lokal-fortgeschrittenen BZK, bei denen aufgrund von Ausdehnung, Lage, Alter oder Komorbidität des Patienten eine lokale in sano-Resektion nicht erreicht werden kann, soll nach interdisziplinärer Abstimmung die Indikation zur Strahlentherapie geprüft werden. (*starker Konsens*)

Empfehlung

Die Strahlentherapie kann zur Therapie auch des nicht lokal-fortgeschrittenen BZK angeboten werden, wenn Kontraindikationen gegen eine OP bestehen oder eine OP nicht gewünscht wird. (*starker Konsens*)

Empfehlung

Die Strahlentherapie sollte postoperativ in Fällen, in denen eine in-sano-Resektion nicht möglich ist oder bei einer Perineuralscheideninfiltration (pn1) eines größeren Nervs empfohlen werden. (*starker Konsens*)

Empfehlung

Eine Strahlentherapie soll bei Patienten mit Syndromen und Autoimmunerkrankungen, die mit erhöhter Strahlenempfindlichkeit einhergehen, nicht angewandt werden (wie Basalzellkarzinomsyndrom, Xeroderma pigmentosum, Lupus erythematodes, Sklerodermie). (*starker Konsens*)

Die operative Behandlung ist der Goldstandard der lokalen Therapie des BZK. Allerdings können bestimmte Tumormerkmale (Ausdehnung, Infiltration von tiefen Strukturen, Lokalisation an Stellen, die zu mutilierenden Operationen führen), Komorbidität oder auch Patientenpräferenz zur Wahl eines nicht-operativen Verfahrens führen. In multiplen Untersuchungen (Fallserien, retrospektiven Studien, Reviews) konnten klinische Kontrollraten von 92 % bis 99 % für kleinere BZK und 70 % bis 90 % für Hochrisiko-BZK mit großer Ausdehnung, Risikolokalisation oder

Rezidivsituationen zusammengetragen werden (Nachbeobachtungszeit zwischen 4 Monaten und 10 Jahren), wobei verschiedene Strahlentherapiemodalitäten zum Einsatz kamen (überwiegend Brachytherapie, zudem Elektronen, Orthovolt-Bestrahlung) [134,135,136,137,138,139,140, 141,142,91]. Die einzige randomisierte Studie (n = 347), die zwischen Operation und Strahlentherapie verglichen hat (1:1 Randomisierung), zeigt eine signifikante Überlegenheit der Operation bezüglich lokaler Kontrolle mit 99,3 % vs. 92,5 % nach 4 Jahren (maximale Nachbeobachtungszeit) [143]. Hier wurden allerdings sehr unterschiedliche, nach heutigem Standard teils unzureichende Dosis- und Fraktionierungskonzepte der Strahlentherapie benutzt.

Die Nebenwirkungen der Strahlentherapie sind relativ gering. Bezüglich des ästhetischen Ergebnisses konnte in einer Übersicht der Literatur gezeigt werden, dass über 90 % der Patienten mittels Fragebogenbewertung das ästhetische Ergebnis der Behandlung als „gut“ oder „exzellent“ bewerteten [144]. Außerdem gibt es Hinweise, dass das ästhetische Ergebnis abhängig von der Einzeldosis ist. Mit einer konventionell fraktionierten oder moderat hypofraktionierten Bestrahlung (1,8 bis 3 Gy) konnten folgende Ergebnisse erzielt werden: 19x 3 Gy, bei Olschewski et al., 94 % „exzellent“ oder „gut“ [145]; hypofraktioniertes Schema mit 3x 10,2 Gy bei Abbatucci et al., 48 % „gut“, 50 % „akzeptabel“, 2 % „schlecht“ [146]. Eine Metaanalyse von Lee et al. verglich das kosmetische Ergebnis von Exzision (24 Studien), Moh`s Surgery (13 Studien), externer Strahlentherapie („external-beam radiation therapy“, EBRT, 19 Studien) und Brachytherapie (7 Studien) bei insgesamt 21,371 Patienten mit NMSC (keine Unterscheidung zwischen BZK und PEK). Sie kamen zu dem Schluss, dass für T1-T2 N0 Tumore Brachytherapie und Mohs`s Surgery der ERBT und konventionellen Exzision überlegen zu sein scheinen. Die lokale Krankheitskontrolle war ähnlich in allen vier Modalitäten [147,148].

Die Indikationsstellung zur Strahlentherapie soll die Lebenserwartung in Abhängigkeit des Auftretens von strahleninduzierten Zweitmalignomen berücksichtigen [149]. Die Latenzzeit bis zur Entstehung eines Zweitmalignoms der Haut beträgt mindestens 10 Jahre, so dass für Patienten älter als 70 Jahre (mittleres Alter der BZK-Diagnose) das Risiko alleine dadurch relativiert wird [150,151,152].

Es existiert kein direkter Vergleich unterschiedlicher Strahlentherapiemodalitäten, aber aus den vergleichbaren Ergebnissen in den oben erwähnten Fallserien lässt

sich schließen, dass sowohl hochenergetische Elektronen (4 bis 10 MeV), HDR-Brachytherapie, Orthovolt- (100 bis 200 kV) oder Weichstrahltechnik (10 bis 50 kV) ähnlich effektiv sein können. Schulte et al. berichteten über insgesamt etwa 1300 Tumoren die mittels „Weichstrahltechnik“ (94,9 % klinische Tumorfreiheit bei einer mittleren Nachbeobachtung von 77 Monaten) behandelt wurden [153]. Allerdings ist extreme Vorsicht bei tiefer infiltrierenden Läsionen geboten, da hier besonders die „weichen Röntgenstrahlen“ aufgrund der geringen Eindring- und Wirtktiefe Nachteile bezüglich der Tumorkontrolle zeigen (bei Tumordicke > 5 mm schon < 90 % physikalische Dosis bei einer Energie von 50 kV und exponentieller Abfall in weiterer Tiefe) [134,135,136,137,138,139,140,141,142]. Die Gesamtdosis sollte bei Normfraktionierung (5 x 2 Gy pro Woche) mindestens 60 Gy betragen, bei größeren Läsionen (> 2 cm horizontaler Durchmesser) ist eine Dosiserhöhung bis auf 66 Gy möglich. Bei hochbetagten Patienten können moderat hypofraktionierte (5 x 2,5 Gy/Woche bis zu einer Gesamtdosis von 55 Gy; 5 x 3 Gy / Woche bis 54 Gy) oder auch stark hypofraktionierte Schemata (5 bis 6 Gy 2x pro Woche bis zu einer Gesamtdosis von 60 Gy) angeboten werden [88,136,148]. Allgemeine Empfehlungen zur Dosis: in der definitiven Situation normofraktioniert (1,8 – 2 Gy) bis zur Gesamtdosis von BED₁₀ 70-93,5 Gy und hypofraktioniert (2,1 – 5 Gy) bis BED₁₀ 56-88 Gy. Postoperativ könnte im Allgemeinen etwas tiefere Dosierung angewandt werden: normofraktioniert BED₁₀ 59,5-79,2 Gy und hypofraktioniert BED₁₀ 56-70,2 Gy[154].

Die folgenden wenigen randomisierten Daten für den Vergleich einer Strahlentherapie gegen andere nicht-operative lokale Verfahren wie Kryochirurgie oder Imiquimod zeigen folgende Ergebnisse: Hall et al. konnten schon 1986 in einer prospektiven, randomisierten Studie zeigen, dass 2 Jahre nach Strahlentherapie die klinische Rezidivrate bei Strahlentherapie 4 % betrug verglichen mit 39 % nach Kryochirurgie [155]. Des Weiteren hat eine kleine prospektiv-randomisiert kontrollierte Studie mit 27 Patienten mit Augenlid-BZK gleiche Kontrollraten bei einer besseren Verträglichkeit der Bestrahlung in dieser Lokalisation gezeigt [156].

Eine inkomplette Resektion (R1, R2) oder ein perineurales Wachstum sind mit hohen Lokalrezidivraten assoziiert [66,157,158]. Obwohl prospektiv randomisierte Daten

hierzu fehlen, ist es naheliegend, dass eine postoperative Strahlentherapie die lokale Tumorkontrolle bei inkompletter Resektion verbessern kann [69,159,160]. Retrospektive Daten an einem Kollektiv von 33 Patienten mit non-in sano resezierten BZK im Bereich des Lidwinkels zeigen eine lokale klinische Tumorfreiheit von 100 % trotz positiver Resektionsgrenzen für diese Hochrisiko-Lokalisation [161]. Eine Metaanalyse für R0 resezierte BZK mit perineuralem Wachstum konnte keine Verbesserung der Rezidivrate nach zusätzlicher adjuvanter Radiatio im Gegensatz zur Chirurgie alleine zeigen [97]. In bisherigen Studien wurde jedoch das Ausmaß der perineuralen Invasion sowie die Größe des involvierten Nervs histologisch nicht quantifiziert, was möglicherweise die Variabilität dieses Parameters hinsichtlich des Rezidivrisikos erklären könnte. Ein signifikanter Unterschied in der Prognose abhängig vom „Nervenkaliber“ konnte beim kutanen Plattenepithelkarzinom nachgewiesen werden, so genannte „extensive pn1“ [162]. Generell wird eine postoperative Radiotherapie am ehesten nur in Fällen von klinisch oder radiologisch nachgewiesenem makroskopischem perineuralem Wachstum empfohlen [154].

Patienten, die für eine Strahlentherapie nicht in Frage kommen, sind insbesondere diejenigen mit hohem Risiko für eine Zweittumorinduktion (Alter < 40 Jahre, Patienten mit Basalzellkarzinomsyndrom oder anderen genetischen Syndromen) sowie Patienten mit Kollagenosen, die ein erhöhtes Risiko für überdurchschnittliche akute Toxizität zeigen (Lupus erythematodes, Sklerodermie).

8. Topische Therapie

8.1 Externa

Zur Behandlung von Niedrigrisiko-BZK sowie für BZK in besonderen Lebenssituationen insbesondere bei älteren multimorbiden Patienten kommen verschiedene topische Therapien zum Einsatz. Als Vorteile sind insbesondere die Möglichkeit der Applikation zuhause, die Schonung des umgebenden Gewebes sowie gute kosmetische Ergebnisse durch Vermeidung einer Narbe zu sehen [104]. Zudem sind topische Therapieoptionen beim Vorliegen von multiplen (superfiziellen) BZK von Bedeutung.

8.1.1 Imiquimod:

Empfehlung

Imiquimod 5 % Creme kann zur Therapie von superfiziellen BZK genutzt werden, vorzugsweise wenn Kontraindikationen gegen eine OP bestehen. (*starker Konsens*)

Imiquimod ist ein Toll-like-Rezeptor-Agonist (TLR7 und 8), der durch die Induktion proinflammatorischer Zytokine und weiterer Mediatoren sowohl die angeborene als auch die zelluläre Immunantwort aktivieren und hierdurch eine zielgerichtete Abtötung von Tumorzellen induzieren kann. Die Behandlung erfolgt in Form einer 5 %igen Creme einmal täglich an 5 Tagen pro Woche, insgesamt über 6 Wochen. Die Creme sollte vor dem Zubettgehen dünn auf das Behandlungsareal und die im Abstand von 1 cm befindliche umgebende Haut aufgetragen werden und über 8 Stunden einwirken. Die Zulassung in der EU besteht derzeit für sBZK mit einem Durchmesser von weniger als 2 cm beim immunkompetenten Erwachsenen [163].

Für das sBZK konnte in verschiedenen Studien eine Tumorfreiheit von 43 % bis 100 % gezeigt werden [164]. Eine Vergleichsstudie zwischen Operation und Imiquimod mit 501 Patienten zeigt eine Überlegenheit der Operation mit Tumorfreiheit von 98 % nach 3 Jahren, verglichen mit 84 % in der Imiquimod-Gruppe (RR 0,84, 98 % CI 0,78–0,91; $p < 0,0001$). Auch die Nachsorge nach 5 Jahren zeigte ähnliche Ergebnisse [165,166]. Eine weitere Studie mit 601 Patienten vergleicht die Anwendung von MAL-PDT mit Imiquimod und 5-FU. Hier konnte nach 3 Jahren eine Tumorfreiheit von 80 % in der Imiquimod-Gruppe (95 % CI 71,6-85,7), 58 % der

MAL-PDT-Gruppe (95 % CI 47,8-66,9) sowie 68 % der 5-FU-Gruppe gezeigt werden (95 % CI 58,1-76,3), wobei etwa 60 % der BZK am Rumpf lokalisiert waren [167].

Zusammenfassend zeigen die Daten der meisten Studien, dass Imiquimod insbesondere bei sBZK in Niedrigrisiko-Lokalisationen genutzt werden kann. Als Nebenwirkungen kann es zu einer Entzündungsreaktion im Anwendungsgebiet mit Rötung, Schwellung, Schuppung, Blasenbildung und Schmerzen kommen. Ein Zusammenhang zwischen dem Schweregrad der Entzündungsreaktion und dem klinischen Ansprechen konnte gezeigt werden [168]. Zudem kann es bei der Anwendung von Imiquimod zu grippe-artigen Allgemeinsymptomen und lokalisierten Lymphknotenschwellungen kommen.

8.1.2 5-Fluorouracil

Empfehlung

5-Fluorouracil kann zur Therapie von superfiziellen BZK genutzt werden, vorzugsweise wenn Kontraindikationen gegen eine OP bestehen. (*starker Konsens*)

5-FU ist zur topischen Therapie von sBZK zugelassen, wenn chirurgische Maßnahmen erfolglos waren oder nicht anwendbar sind. Es wird in einer Konzentration von 5 % zweimal täglich für die Dauer von vier Wochen angewendet. Neuere Daten von Arits et al. zeigen in einer Vergleichsstudie zwischen MAL-PDT, Imiquimod und 5-FU, dass 5-FU in der Behandlung von sBZK etwa gleich effektiv wie MAL-PDT, jedoch Imiquimod unterlegen ist (Tumorfreiheit nach 12 Monaten: 72,8 % (95 % CI 66,8-79,4) für MAL-PDT, 83,4 % (78,2-88,9) für Imiquimod, 80,1 % (74,7-85,9) für 5-FU) [168]. Auch die 3-Jahresdaten dieser Studie zeigten das gleiche Ergebnis (Tumorfreiheit nach 36 Monaten: 58,0 % für MAL-PDT (95 % CI 47,8-66,9), 79,7 % für Imiquimod (95 % CI 71,6-85,7), 68,2 % für 5-FU (95 % CI 58,1-76,3) [167]. Als Nebenwirkung ist insbesondere die Entzündungsreaktion im Anwendungsgebiet zu nennen, die mit Rötung, Schwellung, Schuppung, Blasenbildung bis hin zur Ulzeration sowie Schmerzen einhergehen kann.

Neben der topischen Anwendung ist auch eine intraläsionale Applikation von 5-FU möglich, in Deutschland existiert jedoch keine Zulassung hierfür. In einem aktuellen Review wurden die Daten zur intraläsionalen Anwendung von 5-FU von 8 Studien mit insgesamt 140 Tumoren zusammengetragen. Hierbei wurden histologische und klinische Ansprechraten zwischen 79 % bis 100 % für sBZK und nBZK berichtet, jedoch sind die entsprechenden Studien alt und es wurden nur kleine Kohorten untersucht, sodass sich hier keine Empfehlung geben lässt [169].

8.1.3 Diclofenac

Empfehlung

Diclofenac kann nicht zur Therapie des BZK empfohlen werden, da keine ausreichenden Daten vorliegen. (*starker Konsens*)

NSAIDs können über verschiedene Wege in die Signalwege, die zur Entstehung eines BZKs führen, eingreifen, etwa über die Hemmung der Cyclooxygenase 2 (COX2). In einer Phase II-Studie konnte gezeigt werden, dass die topische Anwendung von Diclofenac 3 % zweimal täglich okklusiv über acht Wochen bei sBZK in 64 % zu einer histologisch bestätigten Tumorfreiheit führen kann. Bei nBZK zeigte sich kein Effekt [170].

8.1.4 Remetinostat

Empfehlung

Remetinostat kann aktuell nicht zur topischen Therapie des BZK empfohlen werden, da keine ausreichenden Daten vorliegen. (*starker Konsens*)

Bei Remetinostat handelt es sich um einen topischen HDAC-Inhibitor. In einer Phase II-Studie wurde das 1 %ige Gel dreimal täglich für 6 Wochen angewendet. Es konnte ein Ansprechen von 69,7 % aller Tumore bis Woche 8 gezeigt werden, definiert als Verringerung des Tumordurchmessers um mindestens 30 %; 54,8 % der Tumoren bildeten sich vollständig zurück. Es wurden keine systemischen Nebenwirkungen gemeldet [171].

8.2 Photodynamische Therapie

Empfehlung

Die photodynamische Therapie (mit 5-ALA oder MAL) kann zur Therapie von dünnen BZK genutzt werden, vorzugsweise wenn Kontraindikationen gegen eine OP bestehen. (*starker Konsens*)

Bei der photodynamischen Therapie (PDT) werden Wirkstoffe (5-Aminolaevulinsäure (5-ALA) und ihr Ester Methyl-Aminolaevulinat (MAL)) topisch appliziert, die im Tumorgewebe in einen Photosensibilisator (Protoporphyrin IX, PPIX) umgewandelt werden. Anschließend erfolgt eine Rotlichtbestrahlung mit einer Wellenlänge von 570-670 nm, die im Absorptionsspektrum des Photosensibilisators liegt. Der im Rahmen der Aktivierung von PPIX intrazellulär entstehende Singulett-Sauerstoff führt zu einer Zerstörung der Tumorzellen. Diese Behandlung wirkt weitgehend selektiv auf das Tumorgewebe und muss zweimal pro Behandlungszyklus durchgeführt werden. In Deutschland sind verschiedene Substanzen zur Therapie des sBZK und nBZK zugelassen: MAL und eine ALA-haltige Nanoemulsion. Eine Vorbehandlung zum Abtragen von Krusten und eine Entfettung des Behandlungsareals sind empfehlenswert.

Die Behandlung von BZK mittels PDT wurde in multiplen randomisierten Studien untersucht und es konnte für **sBZK** eine Abheilungsrate von 92% bis 97 % mit MAL-PDT gezeigt werden, die Rezidivrate lag bei 9 % nach einem Jahr [172, 173]. Auch für ALA-PDT konnten beim sBZK Abheilungsraten bis 89 % erzielt werden, wie ein Review aller verfügbaren Studien von 1990-1995 zeigt [174]. In einer retrospektiven Fallserie und Kohortenstudie von 323 Patienten wurden eine Lokalisation der BZK im Kopf-Hals-Bereich sowie eine Tumorgroße von > 10 mm als negative Prädiktoren für die Rezidivrate identifiziert [175].

Auch für **nBZK** lassen sich mit MAL-PDT Abheilungsraten von 91 % erzielen, wobei nach 5 Jahren noch 76 % der Patienten tumorfrei waren. Auffällig ist, dass die meisten Rezidive innerhalb der ersten 3 Jahre entstanden. Im direkten Vergleich war die PDT hinsichtlich der Rezidivraten einer Operation unterlegen (14 % vs. 4 % Rezidivrate nach 5 Jahren) [176,177]. Eine andere Studie konnte nBZK sowie eine Lokalisation an den Extremitäten als negative Ansprechprädiktoren einer MAL-PDT

darstellen, mit einer Tumorfreiheit von 33 % für nBZK und 82 % für sBZK [178]. In einer Metaanalyse aus 2016, die 596 nBZK aus 5 randomisiert-kontrollierten Studien einschließt, konnte nach MAL-PDT eine Tumorfreiheit von 79 % nach 5 Jahren berechnet werden [179]. Insbesondere das vorbereitende Abtragen von Krusten scheint für die Therapie von nBZK von besonderer Bedeutung zu sein und sollte daher durchgeführt werden [180]. Ein großer Nachteil der vorhandenen Studien ist, dass die Tumordicke (Eindringtiefe) zumeist nicht berücksichtigt wird. Insbesondere bei nBZK ist die Tumordicke jedoch von Bedeutung im Hinblick auf das Rezidivrisiko. Grundsätzlich sollten vorzugsweise nur dünne Tumoren mittels PDT behandelt werden. Ein Grenzwert der Tumordicke ist jedoch nicht hinreichend evidenzbelegt (Kapitel 5 „Risikostratifizierung“).

Die PDT ist zur Therapie des BZK nur in konventioneller Form, also mit einer Lampenbestrahlung im Wellenlängenbereich um 635 nm (= Rotlicht) zugelassen. Es liegen auch erste Studien zum Einsatz von Tageslicht-PDT mit natürlichem Licht vor. In einer offenen, nicht-kontrollierten, prospektiven explorativen Studie konnte bei 21 Patienten mit insgesamt 32 Tumoren eine klinische Tumorfreiheit von 74 % nach einem Jahr mit zwei Sitzungen innerhalb von einer Woche erzielt werden [181]. Hier sind jedoch Daten größerer Kollektive mit histologischer Kontrolle abzuwarten.

Vorteile der PDT sind gute bis sehr gute ästhetische Ergebnisse, und die ambulante Durchführung, zudem ist die Therapie von immunsupprimierten Patienten möglich [182,183]. Der größte Nachteil ist in der Schmerzhaftigkeit des Verfahrens zu sehen. Eine Analgesie mit Lokalanästhesie (nicht jedoch mittels topischer Analgetika) oder dem Zuführen von kalter Luft kann hier hilfreich sein. Nach einer Behandlung kann es zum Erythem mit oder ohne Ödem sowie zu einer Erosion und Krustenbildung kommen, die nach 2 bis 6 Wochen abheilt.

8.3 Kryochirurgie

Empfehlung

Kryochirurgie kann zur Therapie von kleinen superfiziellen BZK an Rumpf oder Extremitäten angewandt werden, wenn Kontraindikationen gegen eine Exzision oder topische Verfahren bestehen. (*starker Konsens*)

Bei der Kryochirurgie wird in Zellen eine Nekrose durch flüssigen Stickstoff unselektiv ausgelöst. Die Therapie kann nach dem Kontakt- oder offenen Sprayverfahren bei – 196 °C erfolgen und wird in der Regel ohne histologische Kontrolle durchgeführt. Eine vorangestellte Abtragung von Tumormaterial kann die Erfolgchancen erhöhen. Eine Standardisierung des Verfahrens gibt es bislang nicht. Insbesondere bei kleinen und multiplen sBZK an Rumpf und Extremitäten vor allem bei Patienten höheren Alters kann die Kryochirurgie eine Alternative zur Operation darstellen [184]. In einer prospektiven Vergleichsstudie zwischen Kryochirurgie und Radiatio aus dem Jahr 1986 mit 93 Patienten betrug die klinische Rezidivrate nach 2 Jahren in der Strahlentherapiegruppe 4 %, verglichen mit 39 % nach Kryochirurgie [155]. Backman et al. verglichen die Kryochirurgie mit der Kürettage und konnten lokale Tumorfreiheit von 100 % gegenüber 95,7 % bei sBZK nach einem Jahr berichten [130]. In einer Studie aus 2016 wurden sBZK bei 8 älteren Patienten (> 60. LJ) an der unteren Extremität mit intraläsionaler Kryochirurgie behandelt. Bei diesem Verfahren wird flüssiger Stickstoff mittels einer Sonde direkt in das Tumorgewebe eingebracht. Hierbei zeigte sich in der histologischen Kontrolle eine Tumorfreiheit von 100 % [185]. Die Rolle der intraläsionalen Kryochirurgie insbesondere bei älteren Menschen sollte in größeren Kollektiven verifiziert werden.

8.4 Laser

Empfehlung

Ablative (CO₂, Er:YAG) und nicht-ablative (Farbstoff, Nd:YAG) Laser können zur Therapie von Niedrigrisiko-BZK eingesetzt werden, wenn Kontraindikationen gegen eine Operation oder topische Verfahren bestehen. (*starker Konsens*)

8.4.1 Ablative Lasertherapie

CO₂ und Er:YAG Laser können in der Therapie von Niedrigrisiko-BZK zum Einsatz kommen. Studien haben belegt, dass beide Laser in Abhängigkeit der gewählten Parameter ähnlich gute Therapieergebnisse in Bezug auf Ablationstiefe, Tiefe thermischer Koagulation und dem ästhetischen Ergebnis erzielen können [186]. Eine umfangreichere Nutzung wurde bislang allerdings durch die Tatsache limitiert, dass keine histopathologische Sicherung erfolgen kann; moderne bildgebende Verfahren können hier jedoch hilfreich sein (Kapitel 3 „Diagnostik“). Yung et al. zeigten bei

Patienten, die mit ablativen Lasern behandelt wurden, dass die subklinische Ausdehnung der BZK eher in die Tiefe als zu den Seiten stattfindet [187]. Daher ist eine regelmäßige klinische Kontrolle nach Laserbehandlung wichtig.

8.4.2 Assisted Drug Delivery (Ablative Lasertherapie zur unterstützten Medikamenteneinschleusung in Kombination mit anderen Verfahren)

Ablative fraktionale Laser steigern die Aufnahme topisch aufgebracht Therapeutika. Die meisten Studien konzentrieren sich auf die Tatsache, dass eine solche Vorbehandlung mit ablativ fraktionalen Lasern die ALA- und MAL-induzierte Fluoreszenz deutlich steigert, wodurch die Effektivität einer PDT bei BZK verbessert werden kann [188]. Nguyen et al. präsentierten eine Studie zur Sicherheit und Effektivität des ablativ fraktionalen Laser-assistierten topischen 5-FU in der Behandlung von sBZK, die eine histologische Heilungsrate von 71 % zeigt [189].

8.4.3 Nicht-ablative Laserverfahren

Die Wirkung der nicht-ablativen Farbstofflaser beruht auf der selektiven Thrombosierung zuführender Gefäße ohne Schädigung der Epidermis oder Dermis. In einer 2015 veröffentlichten Studie wurde der Einsatz eines Farbstofflasers prospektiv untersucht. Hier konnten bei sBZK in Niedrigrisiko-Lokalisationen in 78 % eine Tumorfreiheit erreicht werden, jedoch kam es regelmäßig zu Pigmentverschiebungen [190]. Auch zum 1064nm Nd:YAG Laser liegen klinische Daten vor. So konnte in einer Studie mit 33 BZK an Rumpf und Extremitäten mit dieser Methode eine histologische Tumorfreiheit von 90 % erreicht werden, Narben wurden nicht beobachtet [191,192].

9. Systemtherapie

Empfehlung

Bei lokal-fortgeschrittenen oder metastasierten BZK sollen in einem interdisziplinären Tumorboard neben der operativen Therapie auch andere lokale (Strahlentherapie, Elektrochemotherapie) oder systemische (Hedgehog-Inhibitoren, Immuntherapie mit anti-PD-1) Behandlungsoptionen diskutiert werden. Zudem soll die Möglichkeit des Einschlusses in eine klinische Studie geprüft werden. *(starker Konsens)*

Empfehlung

Bei Patienten mit lokal-fortgeschrittenen oder metastasierten BZK, bei denen eine Krankheitsprogression unter einem Hedgehog-Inhibitor aufgetreten ist oder die eine Unverträglichkeit hiergegen haben, soll eine Therapie mit anti-PD-1 diskutiert werden. Zudem soll die Möglichkeit des Einschlusses in eine klinische Studie geprüft werden. *(starker Konsens)*

Empfehlung

Bei multiplen BZK im Rahmen eines Basalzellkarzinomsyndrom soll eine Therapie mit Hedgehog-Inhibitoren angeboten werden. Zudem soll die Möglichkeit des Einschlusses in eine klinische Studie geprüft werden. *(starker Konsens)*

Empfehlung

Wenn bei lokal-fortgeschrittenen BZK durch eine Systemtherapie eine Remission erzielt wurde, sollte die Resektabilität erneut evaluiert werden. *(starker Konsens)*

mBZK, bei denen eine histologische Bestätigung der Metastasen vorliegt, finden sich in der Literatur ausgesprochen selten. Die geschätzte Inzidenz liegt bei 0,0028 % bis 0,55 % [9]. Eventuell wird jedoch die Anzahl von mBZK auch systematisch unterschätzt, weil bei diesem Tumor im Allgemeinen keine Untersuchungen zur

Ausbreitungsdiagnostik durchgeführt werden und somit eventuelle Metastasen nicht detektiert werden können.

Die in der gesamten Literatur publizierten Fälle (n = 172) von mBZK im Zeitraum von 1970 und 2011 wurden in einer systematischen Metaanalyse hinsichtlich ihrer Prognose und ihrer Behandlung ausgewertet. Unter den 100 Fällen, die bestimmte Ein- und Ausschlusskriterien dieser Metaanalyse erfüllten, zeigten 50 % regionale Metastasen, die anderen 50 % Fernmetastasen. Die Patienten mit Fernmetastasen waren jünger (mittleres Alter: 58,0 Jahre) im Vergleich zu den Patienten mit regionalen Metastasen (66,3 Jahre). Von 93 der 100 Patienten lagen Informationen zur Behandlung, allerdings ohne das konkrete Behandlungsergebnis, vor. Die meisten Patienten mit Fernmetastasen erhielten eine Chemotherapie (36,2 %), während bei den regionalen Metastasen die Chirurgie (87,0 %) die häufigste Standardtherapie darstellte. Das mediane Überleben beim fernmetastasierten BZK lag bei 24 Monaten im Vergleich zu 87 Monaten beim regional metastasierten BZK. Aus den einzelnen Publikationen zum mBZK ist bekannt, dass vor dem Jahr 2012 zumeist platinhaltige Chemotherapien in Analogie zum metastasierten Plattenepithelkarzinom Verwendung fanden. Die Remissionsrate lag im Allgemeinen bei 20 % bis 30 % und die Remissionsdauer war kurz (2 bis 3 Monate) [70].

9.1 Hedgehog-Inhibitoren (HHI)

Durch die Zulassung (FDA und EMA) von zwei HHI, bei denen es sich um spezifische Inhibitoren des Smoothed-Moleküls handelt, das bei der Entwicklung von BZK eine entscheidende Rolle spielt, wurde im Jahre 2012 eine neue Ära der systemischen Therapie eingeleitet. HHI wurden für das mBZK und das lfBZK in Studien eingesetzt und nachfolgend zugelassen (mBZK: Vismodegib; lfBZK: Sonidegib, Vismodegib). Anzumerken ist hier allerdings, dass vor den Studien der HHI Vismodegib und Sonidegib keine klaren Kriterien für das Vorliegen eines so genannten lfBZK vorgelegen haben. Die in den Studien verwendeten Kriterien, die vorsahen, dass derartige Tumoren keine Indikation für eine konventionelle chirurgische Maßnahme oder auch Strahlentherapie darstellen (Tumorboard-Beschluss) oder auch multipel auftretend und mehrfach vorbehandelt sein sollten, wurden erst in den vergangenen Jahren erarbeitet. Dementsprechend findet sich in

der Literatur keine Übersicht zu anderen systemischen Therapien wie Chemotherapien bei dieser speziellen Tumorentität.

Vismodegib ist der erste neu zugelassene HHI, der in der Zulassungsstudie bei 104 behandelten Patienten mit lfBZK und mBZK initial eine Remissionsrate von 48 % (lfBZK) und 33 % (mBZK) sowie eine mediane Remissionsdauer von 9,5 und 7,6 Monaten aufwies [193]. Eine 2017 publizierte Aktualisierung der Zulassungsstudie zeigte 39 Monate nach Beendigung der Rekrutierung der Studienpatienten eine Remissionsrate von 48,5 % für die metastasierten und 60,3 % für die lokal-fortgeschrittenen Tumoren [194]. In dieser Entität wiesen 20 Patienten eine komplette Remission und 18 Patienten eine partielle Remission auf. Beim mBZK zeigten sich ausschließlich partielle, aber keine kompletten Remissionen. Die mediane Remissionsdauer betrug 14,8 Monate (mBZK) und 26,2 Monate (lfBZK). Das mediane Überleben lag bei 33,4 Monaten in der mBZK-Kohorte und wurde in der lfBZK-Kohorte noch nicht erreicht. Therapieassoziierte Todesfälle traten nicht auf, die üblichen klassenspezifischen Nebenwirkungen wie Muskelspasmen, Haarausfall, Fatigue oder auch Gewichtsabnahmen treten bei der überwiegenden Anzahl der Patienten auf und führen bei etwa 30 % der Patienten zu einem Therapieabbruch. Die Ergebnisse wurden auch noch durch eine weitere Studie (STEVIE), die international durchgeführt wurde, bestätigt [195]. In einer STEVIE-Aktualisierung im Oktober 2017 zeigte sich bei 1.215 evaluierbaren BZK-Patienten aus 36 Nationen eine Remissionsrate von 68,5 % für lfBZK und 36,9 % für mBZK. Das Nebenwirkungsprofil war nahezu identisch mit der vorherigen ERIVANCE-Studie.

Vismodegib wurde ebenfalls im Rahmen einer US-amerikanischen Phase II-Studie bei Patienten mit einem Basalzellkarzinomsyndrom untersucht [196]. Aus den nun vorliegenden Langzeitdaten geht hervor, dass die 26 mit dem genannten HHI behandelten Patienten (150 mg/Tag) im Vergleich zum Placeboarm (n = 15) eine signifikant niedrigere Anzahl an neu aufgetretenen resezierbaren BZK aufwiesen [197]. Bei der Mehrzahl der Patienten wurde die Therapie mit Vismodegib wegen Nebenwirkungen unterbrochen. Eine Subgruppe der Studienteilnehmer (n = 18) erhielt die Möglichkeit, den HHI über einen Zeitraum von 36 Monaten einzunehmen. Nur 3 von 18 Patienten (17 %) tolerierten die Einnahme von Vismodegib über den gesamten Zeitraum. In den anderen Fällen kam es mehrheitlich aufgrund der Nebenwirkungen zu Behandlungsabbrüchen. Im Gegensatz zu den Ergebnissen aus

der Interimsanalyse führte die verlängerte medikamentöse Therapie mit Vismodegib über 16 bis 18 Monate gehäuft zu ausgeprägter und irreversibler Alopezie [196,197]. Frühere Beobachtungen bezüglich eines gehäuften Auftretens von Plattenepithelkarzinomen konnten in der vorliegenden Studie nicht bestätigt werden [198]. Aufgrund des unter Langzeittherapie besonderen medikamentösen Nebenwirkungsspektrums und einer im Vergleich zu anderen BZK-Formen deutlich niedrigeren Arzneimittelresistenz gegenüber HHI erscheint eine intermittierende Gabe von Vismodegib bei dieser Hochrisikogruppe sinnvoll [197,199].

Der zweite zugelassene und im Jahre 2017 auch in Deutschland in den Markt eingeführte HHI, Sonidegib, zeigte initial in der Zulassungsstudie (BOLT) in der 200 mg (= jetzt zugelassenen) Dosisgruppe eine Remissionsrate von 36 % und ein nahezu identisches Nebenwirkungsspektrum wie Vismodegib [200]. In einer ein Jahr späteren folgenden Aktualisierung der Studie betrug die Remissionsrate für die 200 mg-Gruppe nunmehr 57,6 % (lfBZK) und 7,7 % (mBZK). Von den 94 Patienten mit lfBZK, die eine Remission aufwiesen, waren bis zu dem Zeitpunkt 18 progredient oder sind verstorben, bei mehr als 50 % der Patienten dauerte die Remission länger als 6 Monate an. In der letzten BOLT-Aktualisierung vom August 2017 [201] zeigte sich nach 30 Monaten Nachbeobachtungszeit eine Remissionsrate von 56,1 % (im zentralen Reviewprozess) und 71,2 % (Beurteilung durch den Studienarzt). Die korrespondierenden Zahlen für das mBZK lagen bei 7,7 % und 23,1 %. Die Dauer der Remission betrug 26,1 Monate (lfBZK) und 24,0 Monate (mBZK). In beiden Populationen wurde das mediane Überleben noch nicht erreicht. Die 2-Jahres-Überlebensrate betrug 93,2 % (lfBZK) und 69,3 % (mBZK). Bis dato noch nicht berichtete, neue Nebenwirkungen traten nicht auf.

Die Therapie mit HHI kann nebenwirkungsreich und für Patienten belastend sein. Dennoch wurde eine signifikante Verbesserung der Lebensqualität der Patienten (gemessen anhand Skindex-16) unter Therapie gezeigt [202,203]. Aufgrund der erheblichen Therapie-assoziierten Nebenwirkungen, die die durchschnittliche Therapiedauer auf 6 Monate begrenzt, wurden intermittierende Dosierungen bei Patienten mit multiplen BZK getestet [204]: Eine Gruppe erhielt vier Zyklen von 150 mg Vismodegib für 12 Wochen, gefolgt von 8 Wochen Therapiepause (n = 116). Eine andere Gruppe erhielt zunächst 150 mg Vismodegib für 24 Wochen und anschließend drei Zyklen von je 8 Wochen Therapiepause, gefolgt von 8 Wochen

Therapie (n = 113). Die Ansprechrate war mit 63 % bzw. 54 % in beiden Gruppen vergleichbar mit der Dauertherapie, die Verträglichkeit der Therapie war ebenfalls nicht eindeutig gegenüber der Dauertherapie verbessert, wobei die Therapieadhärenz während der 72-wöchigen Therapie immerhin bei >50 % lag. Aufgrund dieser Daten und der aufgrund allgemeiner klinischer Erfahrung schlecht tolerierbaren Dauertherapie hat sich eine Intervalltherapie aus 12 Wochen Therapie und 8 Wochen Pause als aktuell praktikabelstes Therapie-Regime etabliert.

In einer kürzlich erschienenen Metaanalyse wurden Ansprechraten und Nebenwirkungsprofile der HHI aus 22 klinischen Studien mit insgesamt 2384 Patienten evaluiert [205]. Hier zeigte sich, dass HHI im Allgemeinen bei Patienten mit lokal fortgeschrittenem oder metastasiertem BZK eine Ansprechrate von 65 % und eine Krankheitskontrolle (CR, PR, SD) von 95 % erzeugten. Alle histologischen Subtypen zeigten ein ähnliches Therapieansprechen [206,207]. Auch spezielle Lokalisationen, wie periokuläre oder periorale BZK zeigen ähnlich gute Ansprechraten [208,209,210]. Für Vismodegib zeigten sich Ansprechraten von 74 % (lfBZK) bzw. 41 % (mBZK), während diese für Sonidegib bei 50% (lfBZK) bzw. 14 % (mBZK) lagen, wobei jedoch die analysierte Studienlage für Sonidegib (2 Studien, insgesamt 237 Patienten) im Vergleich zu Vismodegib (20 Studien, insgesamt 2147 Patienten) deutlich schlechter ist und sich die Messparameter zur Bewertung eines Therapieansprechens teils unterschieden. Insofern ist eine vergleichende Beurteilung der Wirksamkeit beider Substanzen schwierig, zumal die Substanzen bislang nicht im direkten Vergleich gegeneinander getestet wurden [211]. Das Nebenwirkungsprofil beider Substanzen scheint ebenfalls leicht unterschiedlich zu sein (mehr Muskelspasmen, Alopezie und Geschmacksveränderungen unter Vismodegib, mehr Nausea, Appetitverlust und Diarrhöen unter Sonidegib); die Therapieadhärenz unterschied sich mit jeweils durchschnittlich 6 Monaten für beide Substanzen jedoch nicht. Zusammengefasst erlaubt die Studienlage derzeit keine Aussage zur Überlegenheit eines HHI gegenüber dem anderen.

Zudem wurde eine neoadjuvante Therapie mit Vismodegib untersucht [212.]. Hierbei erhielten 55 Patienten, deren Tumore nur mit erheblicher funktioneller oder kosmetischer Beeinträchtigung operierbar waren, vor einer geplanten OP eine Vismodegib-Therapie (150 mg täglich für 4-10 Monate). Bei 80 % der Patienten konnte anschließend eine weniger beeinträchtigende Operation gewählt werden, 50

% der Patienten zeigten histologisch eine Komplettremission nach HHI-Therapie, von denen die überwiegende Zahl dann keine OP mehr benötigte. Eine vergleichbare Studie erzielte ähnliche Ergebnisse [213.].

Zum Nebenwirkungsmanagement gibt es erste Studien, die auf eine Reduktion der Muskelkrämpfe bei gleichzeitiger Einnahme von L-Carnitin (z.B. 500 mg 2xtgl) hinweisen. Ebenso wurde der Einsatz von Calcium-Kanalblockern, wie Amlodipin, sowie Substanzen wie Gabapentin und Chinin diskutiert [214,215]. Hier können aufgrund fehlender größerer Studienlage noch keine abschließenden Empfehlungen gegeben werden.

9.2 Immun-Checkpoint-Inhibitoren

BZK besitzen eine sehr hohe Mutationslast, verursacht durch die chronische UV-Exposition als Kofaktor der Karzinogenese. Dies macht BZK zu guten Kandidaten für eine Immuntherapie mit Checkpoint-Inhibitoren, insbesondere den PD1-Antikörpern. Nach anekdotischen Berichten über Therapieerfolge bei Therapie-naiven und auch Therapie-refraktären (also mit HHI erfolglos vorbehandelten) Patienten mit fortgeschrittenen BZK wurden Studien mit verschiedenen anti-PD-1 Antikörpern durchgeführt.

Eine Phase II-Zulassungsstudie mit dem PD1-Antikörper Cemiplimab, die bei Patienten mit laBZK und mBZK nach erfolgloser Therapie mit HHI durchgeführt wurde, zeigte Ansprechraten von 31 % und Komplettremission bei 6 % der Patienten (N = 84 Patienten, 350 mg Cempilimab alle 3 Wochen) [216]. Diese Ergebnisse führten zur Zweitlinien-Zulassung von Cemiplimab bei Patienten mit lbBZK oder mBZK, bei denen eine Krankheitsprogression unter einem HHI aufgetreten ist oder die eine Unverträglichkeit gegen einen HHI haben.

Kleinere Studien wurden auch mit Nivolumab oder Pembrolizumab in dieser Indikation durchgeführt, die teilweise noch nicht abgeschlossen sind [217,218,219]. Auch hier wurden ähnlich moderate Ansprechraten von bis zu 3 % Komplettremission und 19-44 % partielle Remission berichtet. Eine kombinierte Therapie mit HHI plus Pembrolizumab führte überraschenderweise nicht zu einer erhöhten Remissionsrate, obwohl HHI durchaus immunstimulatorische Wirkungen haben [218].

9.3 Elektrochemotherapie (ECT)

Empfehlung

Bei lokal-fortgeschrittenen BZK, bei denen eine Strahlentherapie und/oder systemische Therapie bereits erfolglos durchgeführt wurde oder kontraindiziert ist, kann eine Elektrochemotherapie angeboten werden. (*starker Konsens*)

Empfehlung

Bei Patienten mit Basalzellkarzinom-Syndrom kann eine Elektrochemotherapie angeboten werden. (*starker Konsens*)

Bei der ECT handelt es sich um ein nicht-thermisches Tumorablationsverfahren. Durch elektrische Impulse mit speziellen Nadelelektroden werden Zellmembranen für Chemotherapeutika, meistens Bleomycin oder Cisplatin, vorübergehend durchlässiger gemacht (Elektroporation) [220]. Das Verfahren wird zur unspezifischen Behandlung fortgeschrittener Tumoren und kutaner Metastasen verschiedenster Primärtumorarten eingesetzt. Auch epitheliale Tumoren, darunter das BZK, können mit diesem Verfahren behandelt werden, was in mehreren Fallserien gezeigt wurde [221,222]. In einer randomisierten Studie zeigte sich eine Komplettremission bei 87,5 % der mit Elektrochemotherapie behandelten BZK, wobei 12 % der Läsionen eine zweite Anwendung der ECT benötigten [223]. In dieser Studie war die ECT statistisch der OP nicht unterlegen. Diese Ergebnisse wurden in einer kürzlich erschienenen Registerstudie bestätigt: hier zeigte sich bei 623 BZK bei 330 Patienten eine Komplettremissionsrate von 81 % [224]. Auch andere Studien zeigen ähnliche Ergebnisse [225,226]. Das kosmetische Resultat nach ECT wird von Patienten hervorragend bewertet [227]. Insofern hat sich die ECT als weitere Therapieoption vor allem bei Patienten mit lfBZK, die keine weitere Therapieoption mehr haben, etabliert.

Die ECT bildet zudem eine gute Therapieoption bei Patienten mit multiplen BZK, vor allem auch beim Basalzellkarzinomsyndrom [228].

10. Therapie älterer Patienten

Empfehlung

Die Behandlung eines BZK von älteren Menschen soll prinzipiell die gleichen kurativen Ziele verfolgen wie die Behandlung bei jüngeren Patienten. Die Therapie soll die individuellen Umstände wie Komorbidität, Lebenserwartung und Tumorcharakteristika berücksichtigen. (*starker Konsens*)

Mehr als 50 % aller Nicht-Melanom Hautkrebs-Erkrankungen (NMSC) werden bei Patienten diagnostiziert, die älter als 65 Jahre sind. Es wird ein Anstieg dieses Anteils an der erkrankten Bevölkerung in dieser Altersklasse auf über 70 % bis zum Jahr 2030 erwartet [229,230,231].

Das National Institute of Aging der USA klassifiziert ältere Personen in drei Kategorien: jüngere ältere Personen (65 bis 75 Jahre), alte Personen (76 bis 85 Jahre) und ältere alte Personen (ab 86 Jahre). Die demografische Subgruppe der älteren Menschen bis hin zu sehr alten Menschen zeigt den stärksten Anstieg der Inzidenzrate des BZK. Mit dem zunehmenden Alter einher geht eine geringere Resistenz gegenüber äußeren Stressoren, wie sie aggressiven Therapiemaßnahmen eigen sind. Um die Bedürfnisse älterer und alter Menschen besser beschreiben und verstehen zu können wurde das Konzept der Gebrechlichkeit (Frailty) entwickelt [232].

Die mit dem Alter zunehmende Komorbidität schränkt das therapeutische Spektrum ein (Antikoagulanzen, nachlassende Nierenfunktion). Eine niederländische Arbeitsgruppe hat eine Liste mit Zielen erarbeitet, die in der Formulierung von Leitlinien zur Behandlung von NMSC bei fragilen Patienten höheren Alters berücksichtigt werden sollten [233]. Ausgehend von den Ergebnissen dieser Studie empfehlen die Autoren mindestens die folgenden Parameter bei der Formulierung von Leitlinien zu berücksichtigen:

1. Eingeschränkte Lebenserwartung
2. Andere Behandlungsziele als eine kurative Behandlung
3. Vorhandene Komorbidität
4. Tumor-Charakteristika

Bei einer therapeutischen Abwägung sollte bedacht werden, dass eine chirurgische Therapie eines BZK in aller Regel mittels Lokalanästhesie und oft ambulant erfolgen kann. Selbst wenn ein Hauttransplantat eingebracht werden muss, dauert die Behandlung insgesamt selten länger als 4 Wochen und ist dann abgeschlossen. Auch eine topische Therapie kann – wenn nötig unter Einbeziehung einer Pflegeperson – für diese Patientengruppe einen Stellenwert haben, da diese Therapien größtenteils zuhause durchführbar sind oder nur ambulante Arztbesuche benötigen. Eine Strahlenbehandlung erfordert ein größeres Maß an Compliance und verläuft über einen längeren Zeitraum, verbunden mit täglichen Besuchen in der strahlentherapeutischen Einrichtung [234]. Eine – nicht operative – systemische Behandlung lfBZK ist primär langfristig angelegt und oft mit Nebenwirkungen behaftet, die die Lebensqualität der Patienten einschränken, sodass die systemische Therapie auch bei älteren Patienten keine sinnvolle Alternative zur Operation darstellt.

Das Therapieziel im Zusammenhang mit der Gebrechlichkeit und Komorbidität älterer Menschen mag zu einer stärker personalisierten und individuell abgestimmten medizinischen Betreuung führen als das Standard-Vorgehen [235]. Aufgrund des in aller Regel jedoch günstigen Verhältnisses von Therapieaufwand zu Nutzen sollte jedoch auch bei alten Patienten stets die vollständige Exzision des Tumors angestrebt werden.

11. Prävention

Es wird im Allgemeinen auf die S3-Leitlinie „Prävention von Hautkrebs“ verwiesen. Darüber hinaus werden hier ergänzend neue Empfehlungen zur Chemoprävention gegeben.

Empfehlung

Nicotinamid 500 mg 2 x täglich kann zur Prävention von BZK insbesondere bei an BZK vorerkrankten Patienten als Sekundärprävention eingesetzt werden. Bei organtransplantierten Patienten zeigte sich jedoch kein Vorteil gegenüber Placebo. (*starker Konsens*)

Empfehlung

Retinoide sollen nicht zur Prävention von BZK eingesetzt werden. (*starker Konsens*)

11.1 Nicotinamid (Vitamin B3)

Nicotinamid kann DNA-Reparaturmechanismen verstärken und dadurch zellulären UV-Schädigungen entgegenwirken. In der großangelegten australischen doppelblinden randomisiert kontrollierten ONTRAC-Studie (Oral Nicotinamide to Reduce Actinic Cancer) konnte an 386 Patienten mit NMSC gezeigt werden, dass durch die tägliche Einnahme von Nicotinamid 500 mg 2 x täglich das Risiko, an einem BZK zu erkranken, um 20 % gesenkt werden kann (95 % CI -6-39; $p = 0,12$) [236]. Es wurden nur Patienten eingeschlossen, die bereits in der Vergangenheit an mehreren BZK erkrankt waren, sodass die Einnahme insbesondere als Sekundärprävention für diese Hochrisiko-Patientengruppe von Relevanz zu sein scheint. Erfolgte die Einnahme von Nicotinamid in deutlich niedrigeren Tagesdosen, stellte sich keine Reduktion der Inzidenz von BZK mehr dar. Mit der ONTRAK-Studie (Oral Nicotinamide to Reduce Actinic Cancer after Transplant) konnte der chemopräventive Effekt von Nicotinamid für das Hochrisikokollektiv organtransplantierten Patienten nicht bestätigt werden. Hier zeigte sich bei 158 Patienten nach 12 Monaten kein Unterschied zwischen der Verum- und Placebo-Gruppe [237].

11.2 Retinoide

Durch die Einnahme von Retinoiden wird der Zell-Zyklus verzögert und antitumoröse Effekte verstärkt. Dadurch kann die Zelle UV-induzierte DNA-Schäden effektiver beheben [238]. In verschiedenen Studien konnte gezeigt werden, dass dieser Effekt jedoch nur für die Entstehung von Plattenepithelkarzinomen und deren Vorläufern von Relevanz ist und für die Entstehung von BZK nur eine untergeordnete Rolle zu spielen scheint [239]. Da demgegenüber eine Reihe von relevanten Nebenwirkungen stehen kann (Kopfschmerzen, Muskelschmerzen, Sicca-Symptomatik, Arthralgien, Fatigue, Depression, Teratogenität), kann die Einnahme nicht empfohlen werden.

11.3 COX2-Hemmer

Mehrere Studien geben Hinweise darauf, dass die medikamentöse Hemmung der COX2 zur Reduktion von epithelialen Neoplasien führen kann und das BZK Risiko durch die tägliche Einnahme von Celecoxib reduziert werden könnte [240,241,198]. Wie auch bei Nicotinamid scheinen besonders Hochrisiko-Patienten mit BZK in der Eigenanamnese zu profitieren. Jedoch findet sich in der Literatur keine ausreichende Evidenz und eine zu große Heterogenität der Daten, um diese Form der Chemoprävention zu empfehlen. Weitere großangelegte klinische Studien sind hier wünschenswert, um den Stellenwert von COX2-Hemmern in der Prävention von BZK weiter zu klären.

12. Nachsorge

Empfehlung

Eine standardisierte Nachsorge von Patienten mit Basalzellkarzinomen dient der Früherkennung von Lokalrezidiven und von Zweittumoren und soll risikostratifiziert erfolgen:

- Isolierte chirurgisch therapierte BZK sowie niedriges Rezidivrisiko*: Nachsorge nach 6 Monaten zum Ausschluss eines Lokalrezidives, dann einmal jährlich.
- Multiple BZK, hohes Rezidivrisiko*, lfBZK, mBZK, Syndrome: Nachsorge alle 3 Monate. Wenn mehr als 2 Jahre kein neues BZK oder Rezidiv aufgetreten ist, Nachsorge einmal jährlich. Individuell engmaschigere Nachsorge ist möglich. (*Konsens*)

*Zur Einteilung des Rezidivrisikos s. Kapitel 5 „Risikostratifizierung“

Empfehlung

Patienten sollen zur regelmäßigen Selbstinspektion angeleitet werden, um Basalzellkarzinome möglichst frühzeitig zu entdecken. (*starker Konsens*)

Empfehlung

Patienten mit Basalzellkarzinomen - insbesondere bei Basalzellkarzinom-Syndrom oder auch chronisch immunsupprimierte Patienten - sollen sich vor übermäßiger Sonnenexposition schützen. (*starker Konsens*)

Da Patienten, die einmal an einem BZK erkrankt waren, ein deutlich erhöhtes Risiko für die Entwicklung eines Zweit-BZK aufweisen, ist eine regelmäßige Nachsorge unerlässlich. Darüber hinaus sind solche Patienten auch für die Entwicklung von weiteren Hauttumoren (Plattenepithel-Karzinomen und Melanomen) gefährdet. In einer Metaanalyse von 45 Studien wurde berichtet, dass knapp 30 % aller Patienten mit BZK erneut an einem BZK und knapp 5 % an einem Plattenepithelkarzinom erkranken [242]. In einer prospektiven Kohorten-Studie aus dem Jahr 2015 konnte anhand von 923 Patienten mit BZK in der Anamnese gezeigt werden, dass die 5-

Jahres-Wahrscheinlichkeit ein weiteres BZK zu entwickeln bei knapp 35 % lag und sich die Wahrscheinlichkeit nach 10 Jahren auf 50 % erhöhte [243]. Rees et al. konnten in einer prospektiven Fall-Kontroll-Studie zeigen, dass auch das Melanom-Risiko nach Erstdiagnose eines BZK erhöht ist (HR 3.28; CI 1.66-6.51) [244]. Das Risiko eines Lokalrezidives hängt neben den Tumoreigenschaften auch von der gewählten Therapie ab. Patienten, die bereits einmal ein Lokalrezidiv erlitten haben, haben darüber hinaus eine höhere Wahrscheinlichkeit, erneut ein Lokalrezidiv zu entwickeln. Neuere Studien bezüglich der Rate von Lokalrezidiven sind dringend notwendig, da die bisherigen Erkenntnisse auf sehr alten Daten beruhen.

Neben der regelmäßigen Nachsorge im Rahmen des Hautkrebsscreenings sollten Patienten auch dazu angeleitet werden, in regelmäßigen Abständen eine Selbstuntersuchung ihrer Haut durchzuführen oder sich durch ihren Partner/Familienangehörige untersuchen zu lassen und sich bei auffälligen Hautveränderungen vorzeitig ärztlich vorzustellen.

Literatur:

1. Lomas A, Leonardi-Bee J, Bath-Hextall F. A systematic review of worldwide incidence of nonmelanoma skin cancer. *Br J Dermatol* 2012; 166: 1069-80
2. Peterson SC, Eberl M, Vagnozzi AN et al. Basal cell carcinoma preferentially arises from stem cells within hair follicle and mechanosensory niches. *Cell Stem Cell* 2015; 16:400-12
3. Kossard S, Epstein EH, Cerio J et al. Basal cell carcinoma. In: LeBoit PE, Burg G, Weedon D, Sarasin A: *Skin Tumours: Pathology and Genetics*. World Health Organization Classification of Tumours. IARC Press, 2006; 13-20
4. Krebs in Deutschland für 2013/2014. 11. Ausgabe. Robert Koch-Institut (Hrsg) und die Gesellschaft der epidemiologischen Krebsregister in Deutschland e.V. (Hrsg). Berlin, 2017 (DOI: 10.17886/rkipubl-2017-007)
5. Krebsregister RLP Bericht 2017: Nicht-melanozytäre Hauttumore (C44), https://www.krebsregister-rlp.de/fileadmin/user_upload/C44_2017.pdf
6. Asgari MM, Moffet HH, Ray GT, Quesenberry CP. Trends in basal cell carcinoma incidence and identification of high-risk subgroups, 1998–2012. *JAMA Dermatol* 2015; 151: 976-98
7. Leiter U, Keim U, Eigentler T et al. Incidence, Mortality, and Trends of Nonmelanoma Skin Cancer in Germany. *J Invest Dermatol* 2017; 137(9): 1860-1867
8. Chahal HS, Rieger KE, Sarin KY. Incidence ratio of basal cell carcinoma to squamous cell carcinoma equalizes with age. *J Am Acad Dermatol* 2017; 76(2): 353-354
9. Rubin AI, Chen EH, Ratner D. Basal-cell carcinoma. *N Engl J Med* 2005; 353: 2262-2269
10. Lobeck A, Weiss C, Orouji A et al. Betrachtung des dermatochirurgischen Patientenkollektivs an einem Hauttumorzentrum in Deutschland. *Hautarzt* 2017; 68: 377-384
11. Schäfer I, Reusch M, Siebert J et al. Health care characteristics of basal cell carcinoma in Germany: the role of insurance status and socio-demographic factors. *J Dtsch Dermatol Ges* 2014; 12(9): 803-11
12. Ling G, Ahmadian A, Persson A et al. PATCHED and p53 gene alterations in sporadic and hereditary basal cell cancer. *Oncogene* 2001; 20: 7770-8
13. Bonilla X, Parmentiern L, King B et al. Genomic analysis identifies new drivers and progression pathways in skin basal cell carcinoma. *Nat Genet* 2016; 48(4): 398-406

14. Krickler A, Weber M, Sitas F et al. Early Life UV and Risk of Basal and Squamous Cell Carcinoma in New South Wales, Australia. *Photochem Photobiol* 2017; 93(6): 1483-1491
15. Krickler A, Armstrong BK, English DR et al. Does intermittent sun exposure cause basal cell carcinoma? A case–control study in Western Australia. *Int J Cancer* 1995; 60: 489-94
16. Rosso S, Zanetti R, Martinez C et al. The multicentre south European study 'Helios'. II: Different sun exposure patterns in the aetiology of basal cell and squamous cell carcinomas of the skin. *Br J Cancer* 1996; 73: 1447-54
17. Lashway SG, Worthen ADM, Abuasbeh JN et al. A meta-analysis of sunburn and basal cell carcinoma risk. *Cancer Epidemiol.* 2023 . doi: 10.1016/j.canep.2023.102379.
18. Wehner MR, Shive ML, Chren MM et al. Indoor tanning and nonmelanoma skin cancer: systematic review and meta-analysis. *BMJ* 2012; 345:e5909
19. Schmitt J, Haufe E, Trautmann F et al. Occupational UV-exposure is a Major Risk Factor for Basal Cell Carcinoma: Results of the Population-Based Case-Control Study FB-181. *J Occup Environ Med* 2018; 60(1): 36-43
20. Bauer A, Diepgen TL, Schmitt J. Is occupational UV-irradiation a relevant risk factor for basal cell carcinoma? A systematic review and meta-analysis of the epidemiologic literature. *Br J Dermatol* 2011; 165(3): 612-25
21. Schmitt J, Seidler A, Diepgen TL, Bauer A. Occupational UV-light exposure increases the risk for the development of cutaneous squamous cell carcinoma: a systematic review and meta-analysis. *Br J Dermatol* 2011; 164: 291-307
22. Wissenschaftliche Begründung des Ärztlichen Sachverständigenbeirats „Berufskrankheiten“ beim Bundesministerium für Arbeit und Soziales (2013) Plattenepithelkarzinome oder multiple Keratosen der Haut durch natürliche UV-Strahlung. *GMBI*35: 671-690
23. Wilding A, Ingham SL, Lalloo F et al: Life expectancy in hereditary cancer predisposing diseases: an observational study. *J Med Genet* 2012; 49: 264-269
24. Kimonis VE, Goldstein AM, Pastakia B et al., Clinical manifestations in 105 persons with nevoid basal cell carcinoma syndrome. *Am J Med Genet* 1997; 69(3): 299-308
25. Hahn H, Wicking C, Zaphiropoulos PG et al. Mutations of the human homolog of *Drosophila* patched in the nevoid basal cell carcinoma syndrome. *Cell* 1996; 85(6): 841-51

26. Brellier F, Marionnet C, Chevallier-Lagente O et al. Ultraviolet irradiation represses PATCHED gene transcription in human epidermal keratinocytes through an activator protein-1-dependent process. *Cancer Res* 2004; 64(8): 2699-704
27. Rehefeldt-Erne S, Nägeli MC, Winterton N et al. Nevroid Basal Cell Carcinoma Syndrome: Report from the Zurich Nevroid Basal Cell Carcinoma Syndrome Cohort. *Dermatology* 2016; 232(3): 285-92
28. Liu Y, Banka S, Huang Y et al. Germline intergenic duplications at Xq26.1 underlie Bazex-Dupr -Christol basal cell carcinoma susceptibility syndrome. *Br J Dermatol*. 2022;187(6):948-961.
29. Michaelsson G, Olsson E, Westermark P. The Rombo syndrome: a familial disorder with vermiculate atrophoderma, milia, hypotrichosis, trichoepitheliomas, basal cell carcinomas and peripheral vasodilation with cyanosis. *Acta Derm Venereol* 1981; 61: 497-503
30. Christensen E, Mj nes P, Grimstad   et al. Diagnostic Accuracy in Subtyping Basal Cell Carcinoma by Clinical Diagnosis Compared with Punch Biopsy, *Acta Derm Venereol* 2016; 96(6): 862-3
31. Roozeboom MH, Kreukels H, Nelemans PJ et al. Subtyping basal cell carcinoma by clinical diagnosis versus punch biopsy. *Acta Derm Venereol* 2015; 95(8): 996-8
32. Ahnlide I, Zalaudek I, Nilsson F et al. Preoperative prediction of histopathological outcome in basal cell carcinoma: flat surface and multiple small erosions predict superficial basal cell carcinoma in lighter skin types. *Br J Dermatol* 2016; 175(4): 751-61
33. Reiter O, Mimouni I, Gdalevich M et al. The diagnostic accuracy of dermoscopy for basal cell carcinoma: A systematic review and meta-analysis. *J Am Acad Dermatol*. 2019; 80(5):1380-1388
34. Kim HS, Park JM, Mun JH et al. Usefulness of Dermatoscopy for the Preoperative Assessment of the Histopathologic Aggressiveness of Basal Cell Carcinoma. *Ann Dermatol* 2015; 27(6): 682-7
35. Ishizaki S, Tanaka M, Dekio I et al. The contribution of dermoscopy to early excision of basal cell carcinoma: A study on the tumor sizes acquired between 1998 and 2013 at a university hospital in Japan. *J Dermatol Sci* 2016; 84(3): 360
36. Kittler H, Marghoob AA, Argenziano G et al. Standardization of terminology in dermoscopy/dermatology: Results of the third consensus conference of the International Society of Dermoscopy. *J Am Acad Dermatol* 2016; 74(6): 1093-106
37. Kadouch DJ, Leeflang MM, Elshot YS et al. Diagnostic accuracy of confocal microscopy imaging vs. punch biopsy for diagnosing and subtyping basal cell carcinoma. *J Eur Acad Dermatol Venereol* 2017; 31(10): 1641-1648

38. Kadouch DJ, Elshot YA, Zupan-Kajcovski B et al. One-stop-shop with confocal microscopy imaging vs. standard care for surgical treatment of basal cell carcinoma: an open-label, noninferiority, randomized controlled multicentre trial. *Br J Dermatol* 2017; 177(3): 735-741
39. Woliner-van der Weg W, Peppelman M, Elshot YS et al. Biopsy outperforms reflectance confocal microscopy in diagnosing and subtyping basal cell carcinoma: results and experiences from a randomized controlled multicentre trial. *Br J Dermatol*. 2021;184(4):663-671
40. Ulrich M, von Braunmuehl T, Kurzen H et al. The sensitivity and specificity of optical coherence tomography for the assisted diagnosis of nonpigmented basal cell carcinoma: an observational study. *Br J Dermatol* 2015; 173(2): 428-35
41. Holmes J, von Braunmühl T, Berking C et al. Optical coherence tomography of basal cell carcinoma: influence of location, subtype, observer variability and image quality on diagnostic performance. *Br J Dermatol*. 2018;178(5):1102-1110
42. Adan F, Nelemans PJ, Essers BAB et al. Optical coherence tomography versus punch biopsy for diagnosis of basal cell carcinoma: a multicentre, randomised, non-inferiority trial. *Lancet Oncol*. 2022;23(8):1087-1096
43. Schuh S, Kaestle R, Sattler EC, Welzel J. Optical coherence tomography of actinic keratoses and basal cell carcinomas - differentiation by quantification of signal intensity and layer thickness. *J Eur Acad Dermatol Venereol* 2016; 30(8): 1321-6
44. Alawi SA, Kuck M, Wahrlich C et al. Optical coherence tomography for presurgical margin assessment of non-melanoma skin cancer - a practical approach. *Exp Dermatol* 2013; 22(8): 547-51
45. Boone M, Suppa M, Miyamoto M et al. In vivo assessment of optical properties of basal cell carcinoma and differentiation of BCC subtypes by high-definition optical coherence tomography. *Biomed Opt Express* 2016; 7(6): 2269-84
46. von Braunmühl T, Hartmann D, Tietze JK et al. Morphologic features of basal cell carcinoma using the en-face mode in frequency domain optical coherence tomography. *J Eur Acad Dermatol Venereol* 2016; 30(11): 1919-1925
47. Hinz T, Ehler LK, Hornung T et al. Preoperative characterization of basal cell carcinoma comparing tumour thickness measurement by optical coherence tomography, 20-MHz ultrasound and histopathology. *Acta Derm Venereol* 2012; 92(2): 132-7
48. Maier T, Kulichova D, Ruzicka T, Berking C. Noninvasive monitoring of basal cell carcinomas treated with systemic hedgehog inhibitors: pseudocysts as a sign of tumor regression. *J Am Acad Dermatol* 2014; 71(4): 725-30

49. Longo C, Casari A, Pepe P et al. Confocal microscopy insights into the treatment and cellular immune response of Basal cell carcinoma to photodynamic therapy. *Dermatology* 2012; 225(3): 264-70
50. Hussain AA, Themstrup L, Nürnberg BM, Jemec G. Adjunct use of optical coherence tomography increases the detection of recurrent basal cell carcinoma over clinical and dermoscopic examination alone. *Photodiagnosis Photodyn Ther* 2016; 14: 178-84
51. Maier T, Kulichova D, Ruzicka T, Berking C. Noninvasive monitoring of basal cell carcinomas treated with systemic hedgehog inhibitors: pseudocysts as a sign of tumor regression. *J Am Acad Dermatol* 2014; 71(4): 725-30
52. Cinotti E, Brunetti T, Cartocci A et al. Diagnostic Accuracy of Line-Field Confocal Optical Coherence Tomography for the Diagnosis of Skin Carcinomas. *Diagnostics (Basel)*. 2023;13(3):361
53. Gust C, Schuh S, Welzel J et al. Line-Field Confocal Optical Coherence Tomography Increases the Diagnostic Accuracy and Confidence for Basal Cell Carcinoma in Equivocal Lesions: A Prospective Study. *Cancers (Basel)*. 2022;14(4):1082
54. Nassiri-Kashani M, Sadr B, Fanian F et al. Pre-operative assessment of basal cell carcinoma dimensions using high frequency ultrasonography and its correlation with histopathology. *Skin Res Technol* 2013; 19(1): e132-8
55. Humphreys TR, Shah K, Wysong A et al. The role of imaging in the management of patients with nonmelanoma skin cancer: When is imaging necessary? *J Am Acad Dermatol* 2017; 76: 591-607
56. Hay A, Strahan JE, Torres A, Kim JY. Basal cell carcinoma with calvarium invasion. *Dermatol Surg* 2011; 37: 399-401
57. Kleydman Y, Manolidis S, Ratner D. Basal cell carcinoma with intracranial invasion. *J Am Acad Dermatol* 2009; 60: 1045-1049
58. Bier G, Hoffmann V, Kloth C et al. CT imaging of bone and bone marrow infiltration in malignant melanoma – challenges and limitations for clinical staging in comparison to 18FDG-PET/CT. *Eur J Radiol* 2016; 85: 732-738
59. Mitchell DG, Burk DL, Vinitiski S, Rifkin MD. The biophysical basis of tissue contrast in extracranial MR imaging. *Am J Radiol* 1987; 149: 831-837
60. Howard GR, Nerad JA, Carter KD, Whitaker DC. Clinical characteristics associated with orbital invasion of cutaneous basal cell and squamous cell tumors of the eyelid. *Am J Ophthalmol* 1992; 113: 123-133
61. Leibovitch I, McNab A, Sullivan T et al. Orbital invasion by periocular basal cell carcinoma. *Ophthalmology* 2005; 112: 717-723

62. Walling HW, Fosko SW, Geraminejad PA et al. Aggressive basal cell carcinoma: presentation, pathogenesis, and management. *Cancer Metastasis Rev* 2004; 23(3-4): 389-402
63. Niazi ZB, Lamberty BG. Perineural infiltration in basal cell carcinomas. *Br J Plast Surg* 1993; 46(2): 156-7
64. Mohs FE, Lathrop TG. Modes of spread of cancer of skin. *AMA Arch Derm Syphilol* 1952; 66(4): 427-39
65. Ballanythe AJ, McCarten AB, Ibanez ML. The extension of cancer of the head and neck through peripheral nerves. *Am J Surg* 1963; 106: 651-67
66. Ratner D, Lowe L, Johnson TM, Fader DJ. Perineural spread of basal cell carcinomas treated with Mohs micrographic surgery. *Cancer* 2000; 88(7): 1605-13
67. Martin RC 2nd, Edwards MJ, Cawte TG et al. Basosquamous carcinoma: analysis of prognostic factors influencing recurrence. *Cancer* 2000; 88(6): 1365-9
68. Galloway TJ, Morris CG, Mancuso AA et al. Impact of radiographic findings on prognosis for skin carcinoma with clinical perineural invasion. *Cancer* 2005; 103: 1254-125
69. McCord MW, Mendenhall WM, Parsons JT et al. Skin cancer of the head and neck with clinical perineural invasion. *Int J Radiation Oncology Biol Phys* 2000; 47: 89-93
70. McCusker M, Basset-Sequin N, Dummer R et al. Metastatic basal cell carcinoma: prognosis dependent on anatomic site and spread of disease. *Eur J Cancer* 2014; 50: 774-78314
71. Lemos BD, Storer BE, Iyer JG et al. Pathologic nodal evaluation improves prognostic accuracy in Merkel cell carcinoma: analysis of 5823 cases as the basis for the first consensus staging system. *J Am Acad Dermatol* 2010; 63: 751-761
72. Thacker CA, Weiss GJ, Tibes R et al. 18-FDG PET/CT assessment of basal cell carcinoma with vismodegib. *Cancer Medicine* 2012; 1: 230-236
73. Bree AF, Shah MR, BCNS Colloquium Group. Consensus statement from the first international colloquium on basal cell nevus syndrome (BCNS). *Am J Med Genet A* 2011; 155: 2091-2097
74. Lam C, Ou JC, Billingsley EM. „PTCH“-ing it together: a basal cell nevus syndrome review. *Dermatol Surg* 2013; 39: 1557-1572
75. Sartip K, Kaplan A, Obeid G, Kadom N. Neuroimaging of nevoid basal cell carcinoma syndrome (NBCCS) in children. *Pediatr Radiol* 2013; 43: 620-627

76. White SC, Scarfe WC, Schulze RK et al. The image gently in dentistry campaign: promotion of responsible of maxillofacial radiology in dentistry for children. *Oral Surg Oral Med Oral Pathol Oral Radiol* 2014; 118: 257-261
77. Nguyen KP, Knuiman J, van Erp PEJ et al. Standard step sectioning of skin biopsy specimen diagnosed as superficial basal cell carcinoma frequently yields deeper and more aggressive subtypes. *J Am Acad Dermatol* 2017; 76: 351-353
78. Genders RE, Kuizinga MC, Teune TM et al. Does biopsy accurately assess basal cell carcinoma (BCC) subtype? *J Am Acad Dermatol* 2016; 74: 758-7603
79. Böhringer A, Adam P, Schnabl S et al. Analysis of incomplete excisions of basal-cell carcinomas after breadloaf microscopy compared with 3D-microscopy: a prospective randomized and blinded study. *J Cutan Pathol* 2015; 42: 542-553
80. Löser CR, Rompel R, Möhrle M et al. (2015) S1 guideline: microscopically controlled surgery (MCS). *J Dtsch Dermatol Ges*, 13, 942-51
81. Peterson SC, Eberl M, Vagnozzi AN et al. Basal cell carcinoma preferentially arises from stem cells within hair follicle and mechanosensory niches. *Cell Stem Cell* 2015; 16: 400-412
82. Armstrong LTD, Magnusson MR, Guppy MPB. Risk factors for recurrence of facial basal cell carcinoma after surgical excision: a follow-up analysis. *J Plast Reconstr Aesthet Surg* 2017; 70(12): 1738-1745
83. Frerich B, Prall F. Basalzellkarzinom der Gesichts und Kopfhaut. Update der Therapieverfahren. *MKG-Chirurg* 2018; 11: 49-63
84. Dubin N, Kopf AW. Multivariate risk score for recurrence of cutaneous basal cell carcinomas. *Arch Dermatol* 1983; 119: 373-377
85. Rigel DS, Robins P, Friedman RJ. Predicting recurrence of basal-cell carcinomas treated by microscopically controlled excision: a recurrence index score. *J Dermatol Surg Oncol* 1981; 7: 807-810
86. Bogelund FS, Philipsen PA, Gniadecki R. Factors affecting the recurrence rate of basal cell carcinoma. *Acta Derm Venereol* 2007; 87: 330-334
87. Scrivener Y, Grosshans E, Cribier B. Variations of basal cell carcinomas according to gender, age, location and histopathological subtype. *Br J Dermatol* 2002; 147(1): 41-7
88. NCCN Clinical Practice Guidelines in Oncology: Basal Cell Skin Cancer, *J Natl Compr Canc Netw* 2016; 14: 574-597
89. Silverman MK, Kopf AW, Grin CM et al. Recurrence rates of treated basal cell carcinomas. Part 1: Overview. *J Dermatol Surg Oncol* 1991; 17(9): 713-8

90. Breuninger H, Dietz K. Prediction of subclinical tumor infiltration in basal cell carcinoma. *J Dermatol Surg Oncol* 1991; 17: 574-8
91. Rowe DE, Carroll RJ, Day CL Jr. Long-term recurrence rates in previously untreated (primary) basal cell carcinoma: implications for patient follow-up. *J Dermatol Surg Oncol* 1989; 15(3): 315-28 und 15: 424-431
92. Tischendorf L. Kliniksbezogene retrospektive Studie zum Wandel von Prognose und prognostisch relevanten Faktoren operativ behandelter Mund-, Kiefer- und Gesichtstumoren zwischen 1948 und 1982. Medizinische Dissertation B, Martin-Luther-Universität Halle-Wittenberg, 1991. <https://d-nb.info/1143595866/34>
93. Karagas MR, McDonald JA, Greenberg ER et al. Risk of basal cell and squamous cell skin cancers after ionizing radiation therapy. *J Natl Cancer Inst* 1996. 88(24): 1848-53
94. Lichter MD, Karagas MR, Mott LA et al. Therapeutic ionizing radiation and the incidence of basal cell carcinoma and squamous cell carcinoma. *Arch Dermatol* 2000; 136(8): 1007-11
95. Abushukur Y, Ibrahim Y, Cascardo C, Keeley J, Knackstedt T. Basal Cell Carcinoma With Perineural Invasion: A Systematic Review and Pooled Survival Analysis. *Dermatol Surg*. 2022; 48(11):1159-1165
96. Hill MJ, Hoegler KM, Zhou AE, Snow CR, Khachemoune A. A systematic review of the incidence of basal cell carcinoma with perineural invasion: conventional pathology versus Mohs micrographic surgery. *Arch Dermatol Res*. 2023;315(2):127-132
97. Ash MM, Lacy FA, Patel J, Varma R. Surgery Alone (Without Adjuvant Radiation) Adequately Treats Histologic Perineural Basal Cell Carcinomas: A Systematic Review With Meta-Analysis. *Dermatol Surg*. 2023; 49(1):1-7
98. Penn I. Cancers in renal transplant recipients. *Adv Ren Replace Ther* 2000; 7(2): 147-56
99. Lott DG, Manz R, Koch C, Lorenz RR. Aggressive behavior of nonmelanotic skin cancers in solid organ transplant recipients. *Transplantation*. 2010 Sep 27;90(6):683-7. doi: 10.1097/TP.0b013e3181ec7228
100. Dandurand M, Petit T, Martel P, Guillot B. Management of basal cell carcinoma in adults Clinical practice guidelines. *Eur J Dermatol* 2006; 16(4): 394-401
101. Telfer NR, Colver GB, Morton CA. British Association of Dermatologists. Guidelines for the management of basal cell carcinoma. *Br J Dermatol* 2008; 159(1): 35-48.

102. Gulleth Y, Goldberg N, Silverman RP, Gastman BR. What is the best surgical margin for a Basal cell carcinoma: a meta-analysis of the literature. *Plast Reconstr Surg* 2010; 126(4): 1222-31
103. Reinhold U, Dirschka T, Kurzen H et al. Praxisnaher Behandlungspfad Basalzellkarzinom. *Der Deutsche Dermatologe* 2016; 10: suppl. 1-12.
104. Trakatelli M, Morton C, Nagore E, et al. Update of the European guidelines for basal cell carcinoma management. *Eur J Dermatol* 2014; 24: 312-29
105. Kauvar AN, Cronin T, Roenigk R et al. Consensus for nonmelanoma skin cancer treatment: basal cell carcinoma, including a cost analysis of treatment methods. *Dermatol Surg* 2015; 41: 550-71
106. Fukumoto T, Fukumoto R, Oka M, Horita N. Comparing treatments for basal cell carcinoma in terms of long-term treatment-failure: a network meta-analysis. *J Eur Acad Dermatol Venereol*. 2019; 33(11):2050-2057
107. Abramson AK, Krasny MJ and Goldman GD. Tangential shave removal of basal cell carcinoma. *Dermatol Surg* 2013; 3: 387-92
108. Kofler L, Häfner HM, Schulz C et al. Chirurgische Techniken in der Therapie des Basalzellkarzinoms – eine prospektive Untersuchung. *Hautarzt*. 2020;71(12):960-968
109. Venturini M, Gualdi G, Zanca A et al. A new approach for presurgical margin assessment by reflectance confocal microscopy of basal cell carcinoma. *Br J Dermatol* 2016; 174: 380-5
110. Kofler L, Breuninger H, Schreiber RH, Eichner M, Häfner HM, Schnabl SM. Three-dimensional histology vs. serial section histology in the treatment of primary basal cell carcinoma: a randomized, prospective, blinded study of 569 tumours. *J Eur Acad Dermatol Venereol*. 2021;35(6):1323-1330
111. Fraga SD, Besaw RJ, Murad F, Schmults CD, Waldman A. Complete Margin Assessment Versus Sectional Assessment in Surgically Excised High-Risk Keratinocyte Carcinomas: A Systematic Review and Meta-Analysis. *Dermatol Surg*. 2022;48(7):704-710
112. Nahhas AF, Scarbrough CA and Trotter S. A Review of the Global Guidelines on Surgical Margins for Nonmelanoma Skin Cancers. *J Clin Aesthet Dermatol* 2017; 10: 37-46
113. Newlands C, Currie R, Memon A et al. Non-melanoma skin cancer: United Kingdom National Multidisciplinary Guidelines. *J Laryngol Otol* 2016; 130: S125-S132
114. Ito T, Inatomi Y, Nagae K et al. Narrow-margin excision is a safe, reliable treatment for well-defined, primary pigmented basal cell carcinoma: an analysis of 288 lesions in Japan. *J Eur Acad Dermatol Venereol* 2015; 29(9): 1828-31

115. Blasco-Morente G, Garrido-Colmenero C, Pérez-López I et al. Study of shrinkage of cutaneous surgical specimens. *J Cutan Pathol* 2015; 42: 253-7
116. Kerns MJ, Darst MA, Olsen TG et al. Shrinkage of cutaneous specimens: formalin or other factors involved? *J Cutan Pathol* 2008; 35: 1093-6
117. Masud D, Moustaki M, Staruch R und Dheansa B. Basal cell carcinomata: Risk factors for incomplete excision and results of re-excision. *J Plast Reconstr Aesthet Surg* 2016; 69: 652-6
118. Bozan A, Gode S, Kaya I, et al. Long-term Follow-up of Positive Surgical Margins in Basal Cell Carcinoma of the Face. *Dermatol Surg* 2015; 41: 761-7
119. Borghi A, Corazza M, Ricci M et al. Basal cell carcinoma incompletely excised: a case-control study on recurrence. *G Ital Dermatol Venereol* 2016; 151: 145-53
120. Boulinguez S, Grison-Tabone C, Lamant L et al. Histological evolution of recurrent basal cell carcinoma and therapeutic implications for incompletely excised lesions. *Br J Dermatol* 2004; 151: 623-6
121. Angulo J, Serra-Guillén C, Traves V et al. Mohs micrographic surgery for repeat excision of basal cell carcinomas on the head with positive margins. *Actas Dermosifiliogr* 2011; 102: 797-804
122. Robinson JK und Fisher SG. Recurrent basal cell carcinoma after incomplete resection. *Arch Dermatol* 2000; 136: 1318-24
123. Lacerda PN, Lange EP, Luna NM, Miot HA, Nogueira VSN, Abbade LPF. Recurrence rate of basal cell carcinoma among different micrographic surgery techniques: systematic review with meta-analysis. *J Eur Acad Dermatol Venereol*. 2022;36:1178-1190
124. van Loo E, Mosterd K, Krekels GA et al. Surgical excision versus Mohs' micrographic surgery for basal cell carcinoma of the face: A randomised clinical trial with 10 year follow-up. *Eur J Cancer* 2014; 50(17): 3011-20
125. Sin CW, Barua A, Cook A. Recurrence rates of periocular basal cell carcinoma following Mohs micrographic surgery: a retrospective study. *Int J Dermatol* 2016; 55(9): 1044-7
126. Hoorens I, Batteauw A, Van Maele G et al. Mohs micrographic surgery for basal cell carcinoma: evaluation of the indication criteria and predictive factors for extensive subclinical spread. *Br J Dermatol* 2016; 174(4): 847-52
127. Wain RA, Tehrani H. Reconstructive outcomes of Mohs surgery compared with conventional excision: A 13-month prospective study. *J Plast Reconstr Aesthet Surg* 2015; 68(7): 946-52

128. Lubeek SFK und Arnold WP. A retrospective study on the effectiveness of curettage and electrodesiccation for clinically suspected primary nodular basal cell carcinoma. *British Journal of Dermatology* 2016; 175: 1097-1098
129. Samain A, Boullié MC, Duval-Modeste AB und Joly P. Cryosurgery and curettage-cryosurgery for basal cell carcinomas of the mid-face. *J Eur Acad Dermatol Venereol* 2015; 29: 1291-6
130. Backman EJ, Polesie S, Berglund S et al. Curettage vs. cryosurgery for superficial basal cell carcinoma: a prospective, randomised and controlled trial. *J Eur Acad Dermatol Venereol*. 2022; 36:1758-1765
131. Jones L, Downie LE, Korb D et al. TFOS DEWS II Management and Therapy Report. *Ocul Surf*. 2017;15(3):575-628
132. Kakkassery V, Loeffler KU, Sand M et al. Current diagnostics and therapy recommendations for ocular basal cell carcinoma. *Ophthalmologe* 2017; 114(3): 224-236
133. Lohuis PJ, Joshi A, Borggreven PA et al. Aggressive basal cell carcinoma of the head and neck: challenges in surgical management. *Eur Arch Otorhinolaryngol* 2016; 273: 3881-3889
134. Veness MJ, Chong L, Tiver K, Gebski V. Basal cell carcinoma of the nose: an Australian and New Zealand radiation oncology patterns-of-practice study. *J Med Imaging Radiat Oncol* 2008; 52:382-93
135. Bhatnagar A, Patel R, Werschler WP et al. High-dose Rate Electronic Brachytherapy: A Nonsurgical Treatment Alternative for Nonmelanoma Skin Cancer. *J Clin Aesthet Dermatol* 2016; 9(11): 16-22
136. Valeriani M, Nicosia L, Agolli L et al. Mono- and Bi-weekly Hypofractionated Radiation Therapy for the Treatment of Epithelial Skin Cancer in Very Elderly Patients. *Anticancer Res* 2017; 37(2): 825-830
137. Piccinno R, Benardon S, Gaiani FM et al. Dermatologic radiotherapy in the treatment of extensive basal cell carcinomas: a retrospective study. *J Dermatolog Treat* 2017; 28(5): 426-430
138. Delishaj D, Rembielak A, Manfredi B et al. Non-melanoma skin cancer treated with high-dose-rate brachytherapy: a review of literature. *J Contemp Brachytherapy* 2016; 8(6): 533-540
139. Ballester-Sánchez R, Pons-Llanas O, Candela-Juan C et al. Electronic brachytherapy for superficial and nodular basal cell carcinoma: a report of two prospective pilot trials using different doses. *J Contemp Brachytherapy* 2016; 8(1): 48-55

140. Duinkerken CW, Lohuis PJ, Heemsbergen WD et al. Orthovoltage for basal cell carcinoma of the head and neck: Excellent local control and low toxicity profile. *Laryngoscope* 2016; 126(8): 1796-802
141. Pampena R, Palmieri T, Kyrgidis A et al. Orthovoltage radiotherapy for nonmelanoma skin cancer (NMSC): Comparison between 2 different schedules. *J Am Acad Dermatol* 2016; 74(2): 341-7
142. Rishi A, Hui Huang S, O'Sullivan B et al. Outcome following radiotherapy for head and neck basal cell carcinoma with 'aggressive' features. *Oral Oncol* 2017; 72: 157-164
143. Avril MF, Auperin A, Margulis A et al. Basal cell carcinoma of the face: surgery or radiotherapy? Results of a randomized study. *Br J Cancer* 1997; 76(1): 100-6
144. Cho M, Gordon L, Rembielak A, Woo TC. Utility of radiotherapy for treatment of basal cell carcinoma: a review. *Br J Dermatol* 2014; 171(5): 968-73
145. Olschewski T, Bajor K, Lang B et al. Radiotherapy of basal cell carcinoma of the face and head: Importance of low dose per fraction on long-term outcome. *J Dtsch Dermatol Ges* 2006; 4(2): 124-30
146. Abbatucci JS, Boulier N, Laforge T, Lozier JC. Radiation therapy of skin carcinomas: results of a hypofractionated irradiation schedule in 675 cases followed more than 2 years. *Radiother Oncol* 1989; 14(2): 113-9
147. Lee CT, Lehrer EJ, Aphale A, Lango M, Galloway TJ, Zaorsky NG. Surgical excision, Mohs micrographic surgery, external-beam radiotherapy, or brachytherapy for indolent skin cancer: An international meta-analysis of 58 studies with 21,000 patients. *Cancer*. 2019;125(20):3582-3594
148. Zaorsky NG, Lee CT, Zhang E, Galloway TJ. Skin Cancer Brachytherapy vs External beam radiation therapy (SCRiBE) meta-analysis. *Radiother Oncol*. 2018;126(3):386-393
149. Neville JA, Welch E, Leffell DJ. Management of nonmelanoma skin cancer in 2007. *Nat Clin Pract Oncol* 2007; 4(8): 462-9
150. McKeown SR, Hatfield P, Prestwich RJ et al. Radiotherapy for benign disease; assessing the risk of radiation-induced cancer following exposure to intermediate dose radiation. *Br J Radiol* 2015; 88(1056): 20150405
151. Preston DL, Shimizu Y, Pierce DA et al. Studies of mortality of atomic bomb survivors. Report 13: solid cancer and noncancer disease mortality: 1950-1997. 2003. *Radiat Res* 2012; 178(2): AV146-72
152. Wiltink LM, Nout RA, Fiocco M et al. No Increased Risk of Second Cancer After Radiotherapy in Patients Treated for Rectal or Endometrial Cancer in the

Randomized TME, PORTEC-1, and PORTEC-2 Trials. *J Clin Oncol* 2015; 33(15): 1640-6

153. Schulte KW, Lippold A, Auras C et al. Soft x-ray therapy for cutaneous basal cell and squamous cell carcinomas. *J Am Acad Dermatol* 2005; 53(6): 993-1001

154. Likhacheva A, Awan M, Barker CA et al. Definitive and Postoperative Radiation Therapy for Basal and Squamous Cell Cancers of the Skin: Executive Summary of an American Society for Radiation Oncology Clinical Practice Guideline. *Pract Radiat Oncol.* 2020;10(1):8-20

155. Hall VL, Leppard BJ, McGill J et al. Treatment of basal-cell carcinoma: comparison of radiotherapy and cryotherapy. *Clin Radiol* 1986; 37(1): 33-4

156. Garcia-Martin E, Gil-Arribas LM, Idoipe M et al. Comparison of imiquimod 5% cream versus radiotherapy as treatment for eyelid basal cell carcinoma. *Br J Ophthalmol* 2011; 95(10): 1393-6

157. Leibovitch I, Huilgol SC, Selva D et al. Basal cell carcinoma treated with Mohs surgery in Australia III. Perineural invasion. *J Am Acad Dermatol* 2005; 53(3): 458-63

158. Brown CI, Perry AE. Incidence of perineural invasion in histologically aggressive types of basal cell carcinoma. *Am J Dermatopathol* 2000; 22(2): 123-5

159. Gupta A, Veness M, De'Ambrosis B et al. Management of squamous cell and basal cell carcinomas of the head and neck with perineural invasion. *Australas J Dermatol* 2016; 57(1): 3-13

160. Mendenhall WM, Amdur RJ, Hinerman RW et al. Radiotherapy for cutaneous squamous and basal cell carcinomas of the head and neck. *Laryngoscope* 2009; 119(10): 1994-9

161. Swanson EL, Amdur RJ, Mendenhall WM et al. Radiotherapy for basal cell carcinoma of the medial canthus region. *Laryngoscope* 2009; 119(12): 2366-8

162. Massey PR, Wang DM, Murad F et al. Extensive Perineural Invasion vs Nerve Caliber to Assess Cutaneous Squamous Cell Carcinoma Prognosis. *JAMA Dermatol.* 2023;159(12):1332-1338

163. Geisse J, Caro I, Lindholm J et al. Imiquimod 5% cream for the treatment of superficial basal cell carcinoma: results from two phase III, randomized, vehicle-controlled studies. *J Am Acad Dermatol* 2004; 50(5): 722-33

164. Love E, Bernhard J, Bordeaux J. Topical imiquimod or fluorouracil therapy for basal and squamous cell carcinoma-systematic review. *Arch Derm* 2009; 145(12): 1431-1438

165. Bath-Hextall F, Ozolins M, Armstrong SJ et al. Surgical excision versus imiquimod 5% cream for nodular and superficial basal-cell carcinoma (SINS): a

multicentre, non-inferiority, randomised controlled trial. *Lancet Oncol* 2014; 15: 96-105

166. Williams HC, Bath-Hextall F, Ozolins M et al. Surgery Versus 5% Imiquimod for Nodular and Superficial Basal Cell Carcinoma: 5-Year Results of the SINS Randomized Controlled Trial. *Journal of Investigative Dermatology* 2017; 137: 614e619

167. Roozeboom MH, Arits AH, Mosterd K et al. Three-Year Follow-Up Results of Photodynamic Therapy vs. Imiquimod vs. Fluorouracil for Treatment of Superficial Basal Cell Carcinoma: A Single-Blind, Noninferiority, Randomized Controlled Trial. *J Invest Dermatol* 2016; 136(8): 1568-74

168. Arits AH, Mosterd K, Essers BA et al. Photodynamic therapy versus topical imiquimod versus topical fluorouracil for treatment of superficial basal-cell carcinoma: a single blind, non-inferiority, randomised controlled trial. *Lancet Oncol* 2013; 14(7): 647-54

169. Metterle L, Nelson C, Patel N. Intralesional 5-fluorouracil (FU) as a treatment for nonmelanoma skin cancer (NMSC): A review. *J Am Acad Dermatol* 2016; 74: 552-7

170. Brinkhuizen T, Frencken KJA, Nelemans PJ et al. The effect of topical diclofenac 3% and calcitriol 3 mg/g on superficial basal cell carcinoma (sBZK) and nodular basal cell carcinoma (nBZK): A phase II, randomized controlled trial. *J Am Acad Dermatol* 2016; 75(1): 126-34

171. Kilgour JM, Shah A, Urman NM et al. Phase II Open-Label, Single-Arm Trial to Investigate the Efficacy and Safety of Topical Remetinostat Gel in Patients with Basal Cell Carcinoma. *Clin Cancer Res.* 2021;27(17):4717-4725

172. Basset-Seguín N, Ibbotson SH, Emtestam L. Topical methyl aminolaevulinate photodynamic therapy versus cryotherapy for superficial basal cell carcinoma: a 5 year randomized trial. *Eur J Dermatol* 2008; 18: 547-53

173. Szeimies RM, Ibbotson S, Murrell DF. A clinical study comparing methyl aminolevulinate photodynamic therapy and surgery in small superficial basal cell carcinoma (8-20 mm), with a 12-month follow-up. *JEADV* 2008; 22: 1302-11

174. Peng Q, Warloe T, Berg K et al. 5-Aminolevulinic acid-based photodynamic therapy. Clinical research and future challenges. *Cancer* 1997; 79: 2282-308

175. Kessels J, Hendriks J, Nelemans P et al. Two-fold illumination in topical 5-aminolevulinic acid (ALA)-mediated photodynamic therapy (PDT) for superficial basal cell carcinoma (sBZK): A retrospective case series and cohort study. *J Am Acad Dermatol* 2016; 74(5): 899-906

176. Rhodes LE, de Rie M, Enstrom Y et al. Photodynamic therapy using topical methyl aminolevulinate vs surgery for nodular basal cell carcinoma: results of a multicenter randomized prospective trial. *Arch Dermatol* 2004; 140: 17-23
177. Rhodes LE, de Rie MA, Leifsdottir R et al. Five-year follow-up of a randomized prospective trial of topical methyl aminolevulinate-photodynamic therapy versus surgery for nodular basal cell carcinoma. *Arch Dermatol* 2007; 143: 1131-6
178. Fantini F, Greco A, Del Giovane P et al. Photodynamic therapy for basal cell carcinoma: clinical and pathological determinants of response. *JEADV* 2011; 25: 896-901
179. Zou Y, Zhao Y, Yu J et al. Photodynamic therapy versus surgical excision to basal cell carcinoma: meta-analysis. *Journal of Cosmetic Dermatology* 2016; 15, 374-382
180. Kuijpers D, Thissen MR, Thissen CA et al. Similar effectiveness of methyl aminolevulinate and 5-aminolevulinate in topical photodynamic therapy for nodular basal cell carcinoma. *J Drugs Dermatol* 2006; 5: 642-5
181. Wiegell SR, Skødt V, Wulf HC. Daylight-mediated photodynamic therapy of basal cell carcinomas – an explorative study. *J Eur Acad Dermatol Venereol* 2014; 28(2): 169-75
182. Collier NJ, Ali FR, Lear JT. Efficacy of photodynamic therapy for treatment of basal cell carcinoma in organ transplant recipients. *Lasers Med Sci* 2015; 30(4): 1407-9
183. Alter M, Hillen U, Leiter U et al. Current diagnosis and treatment of basal cell carcinoma. *J Dtsch Dermatol Ges* 2015; 13(9): 863-74
184. Kuflik EG. Cryosurgery for skin cancer: 30-year experience and cure rates. *Dermatol Surg* 2004; 30: 297-30
185. Har-Shai Y, Sommer A, Gil T et al. Intralesional cryosurgery for the treatment of basal cell carcinoma of the lower extremities in elderly subjects: a feasibility study. *International Journal of Dermatology* 2016; 55: 342-350
186. Sierra H, Damanpour S, Hibler B et al. Confocal Imaging of Carbon Dioxide Laser-Ablated Basal Cell Carcinomas: An Ex-Vivo Study on the Uptake of Contrast Agent and Ablation Parameters. *Lasers Surg Med* 2016; 48(2): 133-9
187. Yung DS, Cho HH, Ko HC et al. Recurrent basal cell carcinoma following ablative laser procedures. *J Am Acad Dermatol* 2011; 64(4): 723-9
188. Haedersdal M, Erlendsson AM, Paasch U, Anderson RR. Translational medicine in the field of ablative fractional laser (AFXL)-assisted drug delivery: A critical review from basics to current clinical status. *J Am Acad Dermatol* 2016; 74(5): 981-1004

189. Nguyen BT, Gan SD, Konnikov N, Liang CA. Treatment of superficial basal cell carcinoma and squamous cell carcinoma in situ on the trunk and extremities with ablative fractional laser-assisted delivery of topical fluorouracil. *J Am Acad Dermatol* 2015; 72(3): 558-60
190. Karsai S, Friedl H, Buhck H et al. The role of the 595-nm pulsed dye laser in treating superficial basal cell carcinoma: outcome of a double-blind randomized placebo-controlled trial. *British Journal of Dermatology* 2015; 172: 677-683
191. Ortiz AE, Anderson RR, Avram MM. 1064nm Long-Pulsed Nd:YAG Laser Treatment of Basal Cell Carcinoma. *Lasers Surg Med* 2015; 47: 106-110
192. Ortiz AE, Anderson RR, DiGiorgio C et al. An expanded study of long-pulsed 1064 nm Nd:YAG laser treatment of basal cell carcinoma. *Lasers Surg Med* 2018 Feb 13. Doi: 10.1002/lsm.22803
193. Sekulic A, Migden MR, Oro AE et al. Efficacy and safety of vismodegib in advanced basal-cell carcinoma. *N Engl J Med* 2012; 366: 2171-9
194. Sekulic A, Migden MR, Basset-Seguín N, et al. ERIVANCE BCC Investigators. Long-term safety and efficacy of vismodegib in patients with advanced basal cell carcinoma: final update of the pivotal ERIVANCE BCC study. *BMS Cancer* 2017; 17: 332
195. Basset-Séguin N, Hauschild A, Kunstfeld R et al. Vismodegib in patients with advanced basal cell carcinoma: Primary analysis of STEVIE, an international, open-label trial. *Eur J Cancer* 2017; 86: 334-348
196. Tang JY, Mackay-Wiggan JM, Aszterbaum M et al. Inhibiting the hedgehog pathway in patients with the basal-cell nevus syndrome. *N Engl J Med* 2012; 366(23): 2180-8
197. Tang JY, Ally MS, Chanana AM et al. Inhibition of the hedgehog pathway in patients with basal-cell nevus syndrome: final results from the multicentre, randomised, double-blind, placebo-controlled, phase 2 trial. *Lancet Oncol* 2016; 17(12): 1720-1731
198. Mohan SV, Chang J, Li S et al. Increased Risk of Cutaneous Squamous Cell Carcinoma After Vismodegib Therapy for Basal Cell Carcinoma. *JAMA Dermatol* 2016; 152(5): 527-32
199. Atwood SX, Sarin KY, Whitson RJ et al. Smoothened variants explain the majority of drug resistance in basal cell carcinoma. *Cancer Cell* 2015; 27(3): 342-53
200. Migden MR, Guminski A, Gutzmer R et al. Treatment with two different doses of sonidegib in patients with locally advanced or metastatic basal cell carcinoma (BOLT): a multicentre, randomised, double-blind phase 2 trial. *Lancet Oncol* 2015; 16: 716-28

201. Lear JT, Migden MR, Lewis KD et al. Long-term efficacy and safety of sonidegib in patients with locally advanced and metastatic basal cell carcinoma: 30-month analysis of the randomized phase 2 bolt study. *J Eur Acad Dermatol Venereol* 2018; 32(3): 372-381
202. Hansson J, Bartley K, Karagiannis T et al. Assessment of quality of life using Skindex-16 in patients with advanced basal cell carcinoma treated with vismodegib in the STEVIE study. *Eur J Dermatol*. 2018;28(6):775-783
203. Schadendorf D, Hauschild A, Fosko S et al. Quality-of-life analysis with intermittent vismodegib regimens in patients with multiple basal cell carcinomas: patient-reported outcomes from the MIKIE study. *J Eur Acad Dermatol Venereol*. 2020;34(9):e526-e529
204. Dréno B, Kunstfeld R, Hauschild A et al. Two intermittent vismodegib dosing regimens in patients with multiple basal-cell carcinomas (MIKIE): a randomised, regimen-controlled, double-blind, phase 2 trial. *Lancet Oncol*. 2017;18(3):404-412
205. Nguyen A, Xie P, Litvinov IV, Lefrançois P. Efficacy and Safety of Sonic Hedgehog Inhibitors in Basal Cell Carcinomas: An Updated Systematic Review and Meta-analysis (2009-2022). *Am J Clin Dermatol*. 2023;24(3):359-374
206. Fosko SW, Chu MB, Armbrecht E et al. Efficacy, rate of tumor response, and safety of a short course (12-24 weeks) of oral vismodegib in various histologic subtypes (infiltrative, nodular, and superficial) of high-risk or locally advanced basal cell carcinoma, in an open-label, prospective case series clinical trial. *J Am Acad Dermatol*. 2020;82(4):946-954
207. Dummer R, Lear JT, Guminski A, Leow LJ, Squittieri N, Migden M. Efficacy of sonidegib in histologic subtypes of advanced basal cell carcinoma: Results from the final analysis of the randomized phase 2 Basal Cell Carcinoma Outcomes With LDE225 Treatment (BOLT) trial at 42 months. *J Am Acad Dermatol*. 2021;84(4):1162-1164
208. Kahana A, Unsworth SP, Andrews CA et al. Vismodegib for Preservation of Visual Function in Patients with Advanced Periocular Basal Cell Carcinoma: The VISORB Trial. *Oncologist*. 2021;26(7):e1240-e1249
209. Gershoni A, Tiosano A, Ben Ishai M, Barayev E, J Ben Simon G, Yassur I. Vismodegib improves quality of life in patients with periocular locally advanced basal cell carcinoma: subgroup analysis, STEVIE trial. *Eye (Lond)*. 2022;36(2):407-413
210. Ben Ishai M, Tiosano A, Fenig E, Ben Simon G, Yassur I. Outcomes of Vismodegib for Periocular Locally Advanced Basal Cell Carcinoma From an Open-label Trial. *JAMA Ophthalmol*. 2020;138(7):749-755
211. Gutzmer R, Robert C, Loquai C et al. Assessment of various efficacy outcomes using ERIVANCE-like criteria in patients with locally advanced basal cell carcinoma

receiving sonidegib: results from a preplanned sensitivity analysis. *BMC Cancer*. 2021;21(1):1244

212. Bertrand N, Guerreschi P, Basset-Seguín N et al. Vismodegib in neoadjuvant treatment of locally advanced basal cell carcinoma: First results of a multicenter, open-label, phase 2 trial (VISMONEO study): Neoadjuvant Vismodegib in Locally Advanced Basal Cell Carcinoma. *EclinicalMedicine*. 2021;35:100844

213. Soon SL, Ibrahim SF, Arron ST. A randomized phase II study evaluating vismodegib as neoadjuvant treatment of basal cell carcinoma preceding Mohs micrographic surgery: results and lessons learned. *Br J Dermatol*. 2019;181(1):208-209

214. Lacouture ME, Dréno B, Ascierto PA et al. Characterization and management of Hedgehog pathway inhibitor-related adverse events in patients with advanced basal cell carcinoma. *Oncologist*. 2016;21(10):1218-1229

215. Bossi P, Ascierto PA, Basset-Seguín N et al. Long-term strategies for management of advanced basal cell carcinoma with hedgehog inhibitors. *Crit Rev Oncol Hematol*. 2023;189:104066

216. Stratigos AJ, Sekulic A, Peris K et al. Cemiplimab in locally advanced basal cell carcinoma after hedgehog inhibitor therapy: an open-label, multi-centre, single-arm, phase 2 trial. *Lancet Oncol*. 2021;22(6):848-857

217. Véron M, Chevret S, Grob JJ et al. Safety and efficacy of nivolumab, an anti-PD1 immunotherapy, in patients with advanced basal cell carcinoma, after failure or intolerance to sonic Hedgehog inhibitors: UNICANCER AcSé NIVOLUMAB trial. *Eur J Cancer*. 2022;177:103-111

218. Chang ALS, Tran DC, Cannon JGD et al. Pembrolizumab for advanced basal cell carcinoma: An investigator-initiated, proof-of-concept study. *J Am Acad Dermatol*. 2019;80(2):564-566

219. Ishii M, Hirai I, Tanese K et al. Anti-PD-1 antibody therapy for epithelial skin malignancies: An investigator-initiated, open-label, single-arm, multicenter, phase II clinical trial (NMSC-PD1 Study). *Medicine (Baltimore)*. 2020;99(44):e22913

220. Reinhold U. Electrochemotherapy for primary skin cancer and skin metastasis re-lated to other malignancies. *Anticancer Drugs*. 2011; 22(8): 711-8

221. Kreuter A, van Eijk T, Lehmann P et al. Electrochemotherapy in advanced skin tumors and cutaneous metastases - a retrospective multicenter analysis. *J Dtsch Dermatol Ges* 2015; 13(4): 308-15

222. Jamsek C, Sersa G, Bosnjak M, Grosej A. Long term response of electrochemotherapy with reduced dose of bleomycin in elderly patients with head and neck non-melanoma skin cancer. *Radiol Oncol*. 2020;54(1):79-85

223. Clover AJP, Salwa SP, Bourke MG et al. Electrochemotherapy for the treatment of primary basal cell carcinoma; A randomised control trial comparing electrochemotherapy and surgery with five year follow up. *Eur J Surg Oncol*. 2020;46(5):847-854
224. Bertino G, Muir T, Odili J et al. Treatment of Basal Cell Carcinoma with Electrochemotherapy: Insights from the InspECT Registry (2008-2019). *Curr Oncol*. 2022;29(8):5324-5337
225. Hendel K, Jemec GBE, Haedersdal M, Wiegell SR. Electrochemotherapy with bleomycin for basal cell carcinomas: a systematic review. *J Eur Acad Dermatol Venereol*. 2021;35(11):2208-2215
226. Clover AJP, de Terlizzi F, Bertino G et al. Electrochemotherapy in the treatment of cutaneous malignancy: Outcomes and subgroup analysis from the cumulative results from the pan-European International Network for Sharing Practice in Electrochemotherapy database for 2482 lesions in 987 patients (2008-2019). *Eur J Cancer*. 2020;138:30-40
227. Lyons P, Kennedy A, Clover AJP. Electrochemotherapy and basal cell carcinomas: First-time appraisal of the efficacy of electrochemotherapy on survivorship using FACE-Q. *JPRAS Open*. 2020 25;27:119-128
228. Kis E, Baltás E, Kinyó A et al. Successful treatment of multiple basaliomas with bleomycin-based electrochemotherapy: a case series of three patients with Gorlin-Goltz syndrome. *Acta Derm Venereol* 2012; 92(6): 648-51
229. Rogers HW, Weinstock MA, Feldman SR, Coldiron BM. Incidence Estimate of Nonmelanoma Skin Cancer (Keratinocyte Carcinomas) in the U.S. Population, 2012. *JAMA Dermatol* 2015; 151: 1081-6.
230. Balducci L. Epidemiology of cancer and aging. *J Oncol Manag* 2005; 14: 47-50
231. Garcovich S, Colloca G, Sollena P et al. Skin Cancer Epidemics in the Elderly as An Emerging Issue in Geriatric Oncology. *Aging Dis* 2017; 8(5): 643-661
232. Colloca G, Corsonello A, Marzetti E et al. Treating cancer in older and oldest old patients. *Curr Pharm Des* 2015, 21: 1699-705
233. Lubeek SFK, Borgonjen RJ, van Vugt LJ. Improving the applicability of guidelines on nonmelanoma skin cancer in frail older adults: a multidisciplinary expert consensus and systematic review of current guidelines. *Br J Dermatol* 2016; 175: 1003-1010
234. Veness MJ. The important role of radiotherapy in patients with non-melanoma skin cancer and other cutaneous entities. *J Med Imaging Radiat Oncol* 2008; 52: 278-86.

235. Amin MB, Greene FL, Edge SB et al. The Eighth Edition AJCC Cancer Staging Manual: Continuing to build a bridge from a population-based to a more "personalized" approach to cancer staging. *CA Cancer J Clin* 2017; 67(2): 93-99
236. Chen AC, Martin AJ, Choy B et al. A Phase 3 Randomized Trial of Nicotinamide for Skin-Cancer Chemoprevention. *N Engl J Med* 2015; 373: 1618-261
237. Allen NC, Martin AJ, Snaird VA et al. Nicotinamide for Skin-Cancer Chemoprevention in Transplant Recipients. *N Engl J Med*. 2023;388(9):804-812
238. Amann PM, Merk HF, Baron JF. Retinoide in der Dermatopharmakologie. *Hautarzt* 2014; 65: 98-105
239. Kadakia KC, Barton DL, Loprinzi CL et al. Randomized Controlled Trial of Acitretin Versus Placebo in Patients at High Risk for Basal Cell or Squamous Cell Carcinoma of the Skin (North Central Cancer Treatment Group Study 969251). *Cancer* 2012; 118(8): 2128-37
240. Elmets CA, Viner JL, Pentland AP et al. Chemoprevention of Nonmelanoma Skin Cancer With Celecoxib: A Randomized, Double-Blind, Placebo-Controlled Trial. *J Natl Cancer Inst* 2010; 102: 1835-1844
241. Muranushi C, Olsen CM, Green AC and Pandeya N. Can oral nonsteroidal antiinflammatory drugs play a role in the prevention of basal cell carcinoma? A systematic review and metaanalysis. *J Am Acad Dermatol* 2016; 74: 108-19
242. Flohil SC, van der Leest RJ, Arends LR et al. Risk of subsequent cutaneous malignancy in patients with prior keratinocyte carcinoma: a systematic review and meta-analysis. *Eur J Cancer* 2013; 49(10): 2365-75
243. Wehner MR, Linos E, Parvataneni R et al. Timing of subsequent 962 new tumors in patients who present with basal cell carcinoma or cutaneous squamous cell 963 carcinoma. *JAMA Dermatol* 2015; 151(4): 382-388
244. Rees JR, Zens MS, Gui J, Celaya MO, Riddle BL, Karagas MR. Non melanoma skin cancer and subsequent cancer risk. *PLoS One*. 2014;9(6):e99674

Versionsnummer: 9.0

Erstveröffentlichung: 12/1997

Überarbeitung von: 01/2024

Nächste Überprüfung geplant: 12/2028

Die AWMF erfasst und publiziert die Leitlinien der Fachgesellschaften mit größtmöglicher Sorgfalt - dennoch kann die AWMF für die Richtigkeit des Inhalts keine Verantwortung übernehmen. **Insbesondere bei Dosierungsangaben sind stets die Angaben der Hersteller zu beachten!**

Autorisiert für elektronische Publikation: AWMF online